TIPAKADEMİSİ BEYİN FIRTINASI

SINAVDAN ÖNCE EN ÖNEMLİ YERLER!

KÜÇÜK STAJLAR

tipakademisi.com

tıp akademisi

TUS / 2026

KÜÇÜK STAJLAR

DAHİLİ BRANŞLAR

BEYİN FIRTINASI

Uzm. Dr. Ömer Selim SOLMAZ

Aşağıdakilerden hangisi **üst motor nöron** tutulumuna ait bulgulardan **<u>değildir</u>** ?

A. Spastisite

B. Babinski pozitifliği

C. DTR artışı

D. Fasikulasyon

E. Klonus pozitifliği

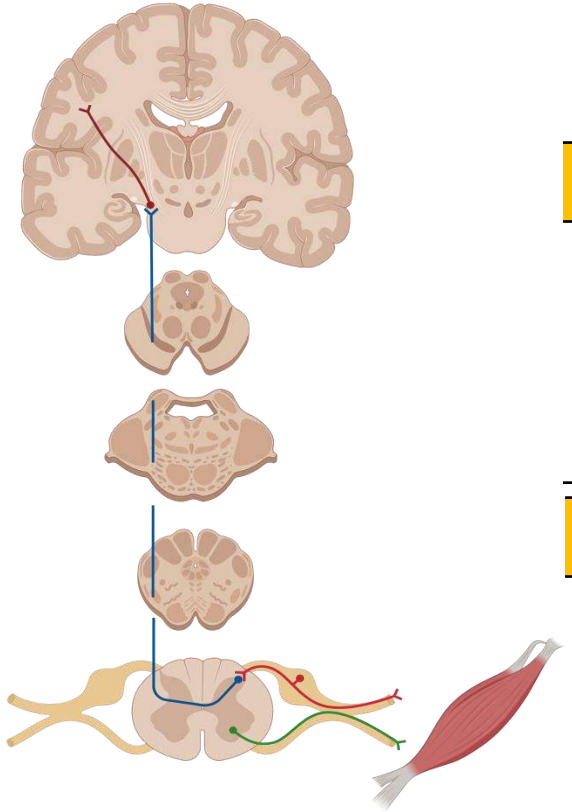

	1.MN hasarı	Hastalıklar
Kas tonusu	**Spastik felç**	Inme, beyin Tm
DTR	**Artar**	Transvers miyelit
Pat. Ref	**+**	M.spinalis yaralanmaları
Atrofi	**-**	
Fasikülasyon	**-**	

	2.MN hasarı	
Kas tonusu	Falsk felç	PNP
DTR	Azalır/alınmaz	Radikülopatiler
Pat. Ref		Polio, SMA, MNM
Atrofi	-	
Fasikülasyon	+	Pleksopatiler

tıp akademisi

36 yaşında obez erkek hasta zayıflamak için **obezite cerrahisi** olmaya karar veriyor, başarılı bir operasyon sonrası 40 kilo veriyor, fakat yaklaşık 4 ay sonra sağ ayağında **dorsifleksiyonda** zayıflık gelişiyor. **Bu hastaya tanı koymak için yapılması gereken en uygun tanı yöntemi aşağıdakilerden hangisidir?**

A. EEG

B. EMG

C. Kranial MR

D. Lomber ponksiyon

E. Lomber MR

- Bu hastada **obezite cerrahisi sonrası gelişen düşük ayak** mevcut.
- Düşük ayak deyince aklımıza iki lokalizasyon gelmesi gerekiyor

1. **Peroneal sinir nöropatisi** → bu hastada muhtemel, çünkü masif kilo kaybı mevcut, dolayısıyla kaput fibulada yastık görevi gören yağ tabaka gitmiş ve peroneal sinir basılanmış
2. **L5 spinal disk kök basısı**

- Peki o zaman periferik sinir hasarı düşündüğümüz bu hastada hangi tetkiki yapmamız lazım → **EMG**

tıp akademisi

32 yaşında gebe bayan hastada yapılan EMG sonucunda **karpal tünel sendromu** tanısı konuluyor. **Aşağıdakilerden hangisi bu hastada nörolojik muayenede tespit edilebilecek bulgulardandır?**

A. Patolojik refleks görülmesi

B. Hoffman bulgusu

C. Tenar kaslarda atrofi

D. Hipotenar kaslarda atrofi

E. Spastik felç

- Mediyan sinirin Anterior interosseal (AI) sinir üzerindeki hasarı →Kutsayan Papa eli (Başparmak abdüksiyonunu, işaret ve orta parmak fleksiyon kaybı)
- AI sendrom → OK işareti oluşturamama. Duyu kaybı beklenmez
- AI altında →Median pençe eli (Ekstrinsik fleksörler korunmuş ancak lumbrikal I ve II

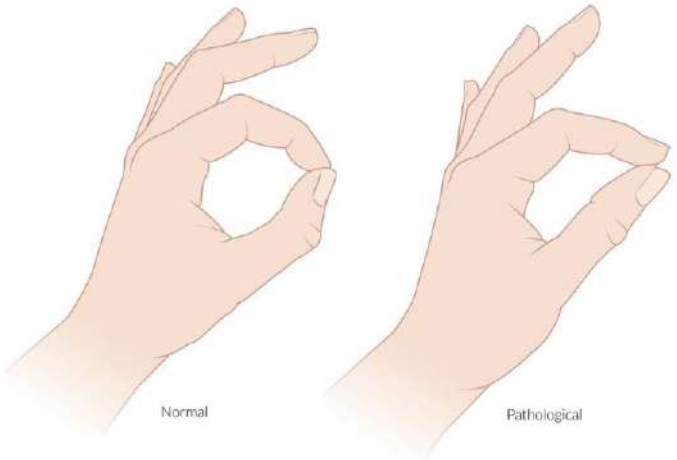

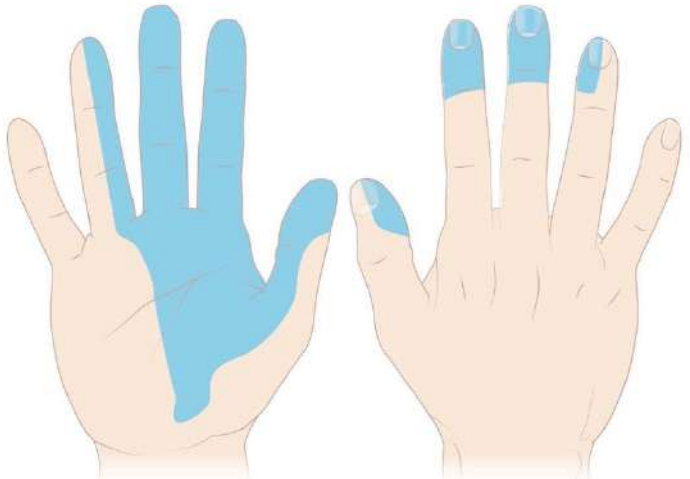

58 yaşında erkek hasta şuur kaybı nedeniyle acil servise getiriliyor, öyküsünde araca ani çok miktarda yük taşırken şiddetli **bas ağrısı yasadığı ve bayıldığı** ve sonrasını ise hatırlamadığını ifade ediyor. Öz geçmişinde HT (+) dışında özellik yok, NM de sadece **ense sertliği** mevcut başka bulgu yok, çekilen beyin **BT de özellik yok**.

Bu hastada için bir sonraki aşamada yapılması gereken en uygun tetkik hangisidir ?

A. Elektronöromiyografi

B. Elektroensefalografi

C. Kranial Manyetik rezonans görüntüleme

D. Beyin BT tekrari

E. Lomber ponksiyon

- **Erkek hasta akut başlayan bas ağrısı ve senkop, ense sertliği → SAK ilk dışlanması gereken**
- **İlk olarak BT gerekir → negatifse LP endikasyonu var**
- **Perimezensefalik SAK ve derin anemisi olanlarda BT -**

LP kontraendikedir!!!	LP kontrendike <u>değildir</u>!!!
İntrakranyal kitle şüphesi LP yerinde enfeksiyon Trombositopeni, yüksek INR ve aPTT Spinal travma ve konjenital spinal anormaliler	Menenjit Subaraknoid Kanama Benign intrakranial hipertansiyon

tıp akademisi

58 yaşında **diyabetik** bir hasta tarafınıza ani başlayan diplopi yakınması ile başvuruyor. Nörolojik muayenede sol göz içe ve yukarı -aşağı bakışta kısıtlılık tespit ediliyor, ancak **direkt ve indirekt** ışık reflekslerinin **sağlam** olduğu tespit ediliyor. **Bu hastada en olası tanı hangisidir ?**

A. 6. kranial sinir hasarı

B. 3. Kranial sinirin basısına bağlı hasarı

C. 5. kranial sinir hasarı

D. Diyabetik 3. Kranial sinir hasarı

E. 7. Kranial sinir hasarı

Metabolik bozukluklara bağlı (DM, KBY gibi) gelişen komada da **Işık refleksinin etkilenmesi beklenmez**

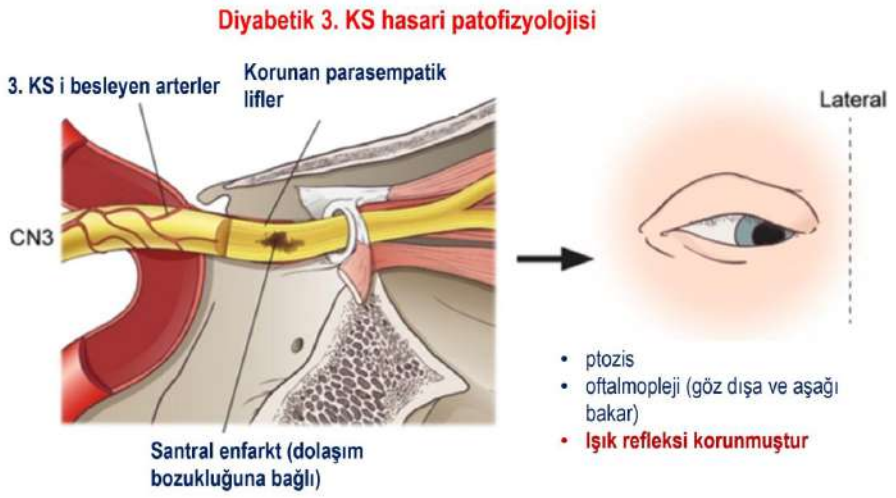

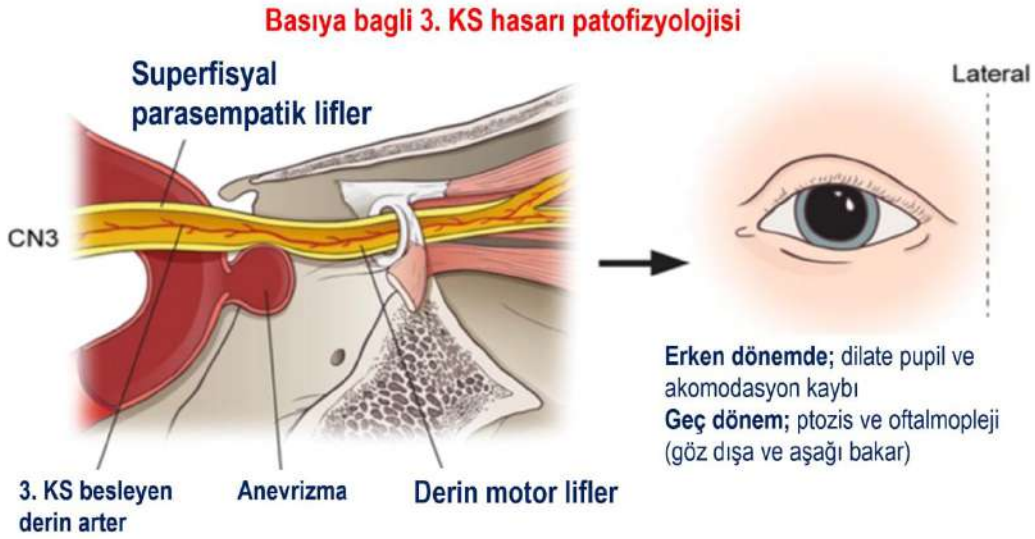

tıp akademisi

53 yaşında bayan hasta çift görme yakınması ile geliyor. Özellikle **Merdiven inerken** çift görmesinin daha fazla olduğunu, hatta bu nedenle birkaç defa düşme tehlikesi yaşadığından bahsediyor. Çift görme yakınması **gün içinde değişiklik göstermiyor**. Özgeçmişinde hipertansiyon ve diyabet var. Muayene sırasında **kafasını hafifçe yana** eğerek baktığı fark ediliyor. **Bu hastada etkilenmiş olan kraniyal sinir aşağıdakilerden hangisidir ?**

A. 4.kranial sinir

B. 3.kranial sinir

C. 2.kranial sinir

D. 6.kranial sinir

E. 7.kranial sinir

A. Vertikal diplopi olur hasta başını diğer tarafa eğer

B. Diyabetik yada diğer vasküler hasarında ışık refleksi etkilenmez, **bası yapan durumlarda midriyazis**

C. Optik nöritin en sık nedeni Multipl sklerozis,70 yaş üzerinde en sık neden temporal arterittir. Erişkinde en sık bilateral optik nörtopati nedeni Leberin herediter optik atrofisidir

D. KİBAS da en sık etkilenen sinirdir.

E. Bell palsi (alnı **kırıştıramaz**)

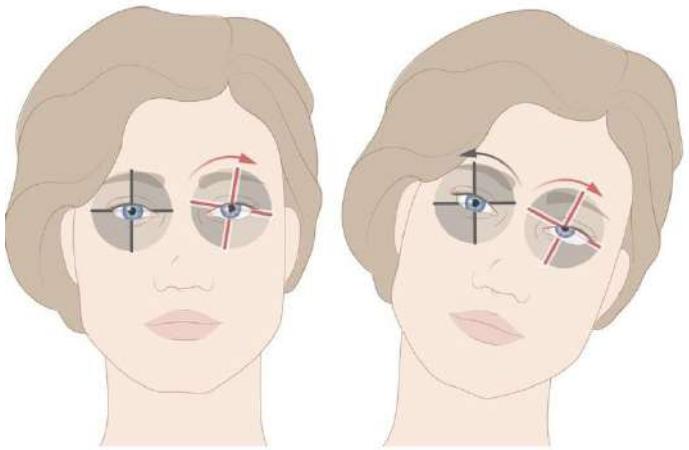

Bielschowsky sign

tıp akademisi

35 yaşında ağır işle meşgul hasta bel ağrısı yakınması ile başvuruyor. Hastanın nörolojik muayenesinde **patella refleksi alınamıyor**. **Spinal kök basısı düşünülen bu hastada lezyon muhtemelen nerededir ?**

A. L3-L4

B. S1-S2

C. S3-S4

D. L1-L2

E. Koksigeal bölge

- **Bel ağrısı olan ağır isle meşgul erkek hasta patella refleksi (L3-L4) alınamıyorsa → L3-L4 spinal kök basısı**

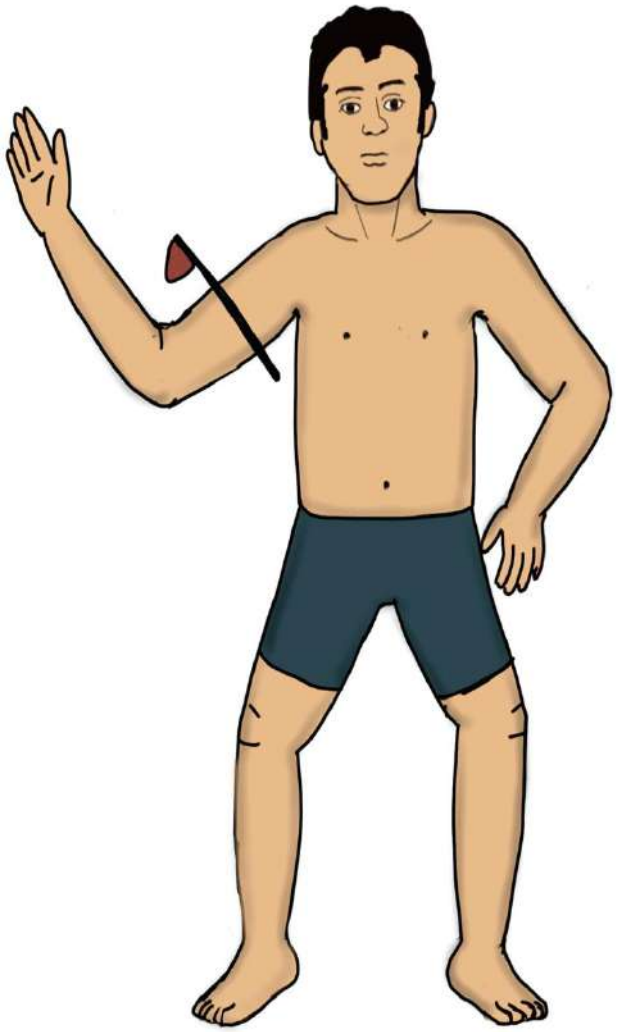

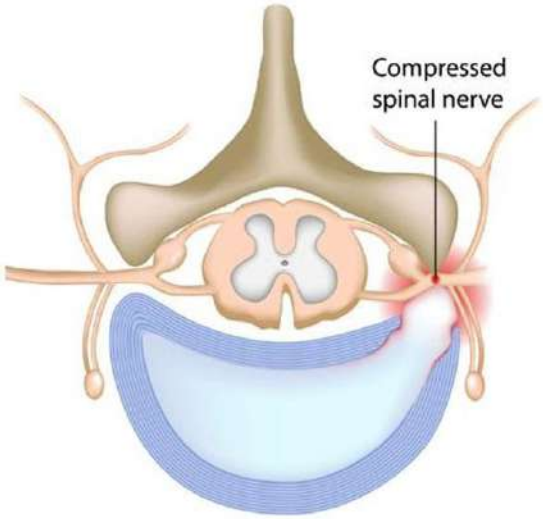

tıp akademisi

62 yaşında erkek hasta glokom tanısı ile takiplidir. Hastanın daha önce **sağ gözünde bilinen glokom nedeniyle total görme kaybı** mevcut, ancak hastanın aniden **sol gözünde de kısmi görme kaybı** oluyor ve hasta göz polikliniğine başvuruyor. Yapılan görme alana testi aşağıda gösterilmiştir. Bu hastanın sol gözündeki görme kaybı için **ayırıcı tanıda mutlaka düşünülmesi gereken lezyon aşağıdakilerden hangisidir?**

A. Temporal lob hasarı

B. Paryetal lob hasarı

C. Oksipital lob hasarı

D. Kiazma optikum basısı

E. Optik nörit

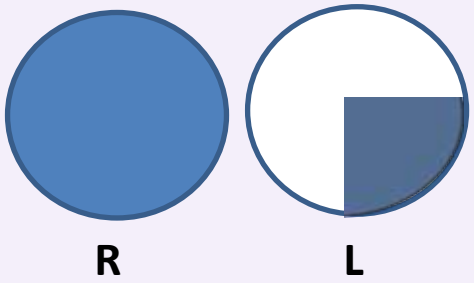

🎯Hastanın sağ tarafında zaten daha öncesinden bilinen glokoma bağlı görme kaybı var, normalde glokomda erken evrede özellikle **primer açık açılı glokom (artmış göz içi basıncı) da periferik görme kaybı** bekleriz fakat, ilerleyen evrede bu vakada olduğu gibi total görme alanı kaybı da olabilir. Ancak sol gözündeki alt quadrianopsi mevzusu yenidir → bu nedenle **paryetal lob** da bir lezyon düşünülmesi gerekiyor

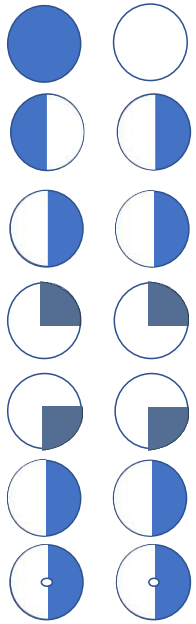

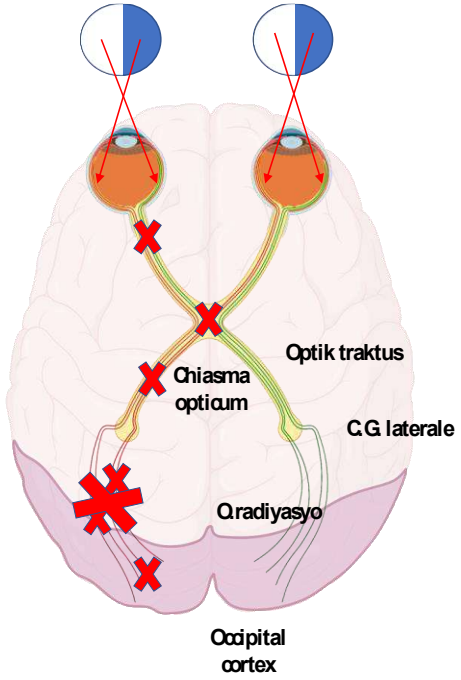

İnferior O.Radyasyo lifleri à Temporal

Superior O.Radyasyo lifleri à Paryetal

Occipital lob à PCA + MCA (Maküla)

tıp akademisi

Resimde gösterilen bebekte lezyon nerededir ?

A. Brakial pleksus üst trunkus

B. Brakial pleksus orta trunkus

C. Brakial pleksus alt trunkus

D. Torasikus longus

E. İzole radiyal sinir

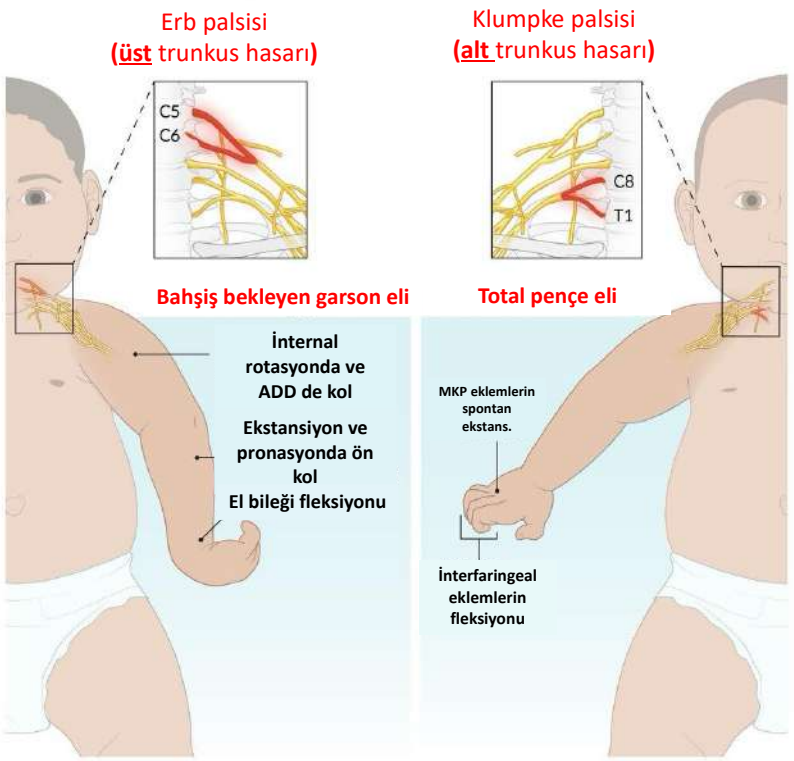

Periferik sinir hasarları
Klumpke paralizisi: B. Pleksusun alt trunkusunun hasarı.
Düşük el: radiyal sinir hasarı +
Erb paralizisi (bahşiş bekleyen garson eli) : B. Plesus üst trunkus lezyonlarında
Kutsayan papa: proksimal mediyan sinir hasarı, distal ulnar
Kanat skapula: torasikus longus. Axiller lenf nodu diseksiyonu.

45 yaşındaki bir erkek hasta, **yürümekte zorlandığını ve gömleğinin düğmelerini iliklemekte güçlük** çektiğini söyleyerek tarafınıza başvuruyor. İki yıl önce başlayan bu sorun, son bir yılda önemli ölçüde kötüleşmiş. Fizik muayenesinde, **tandem yürüme yapamıyor ve her iki tarafta da Hoffman belirtisi** pozitiftir. Ancak klonus yok ve her iki tarafta da Babinski negatif. Ellerinde **distal kaslarda kas kuvveti 4/5** , diğer tüm kas gruplarında 5/5 olduğu görülüyor.

A. ALS

B. Siringomiyeli

C. Polinöropati

D. Servikal miyelomalazi

E. Karpal tünel sendromu

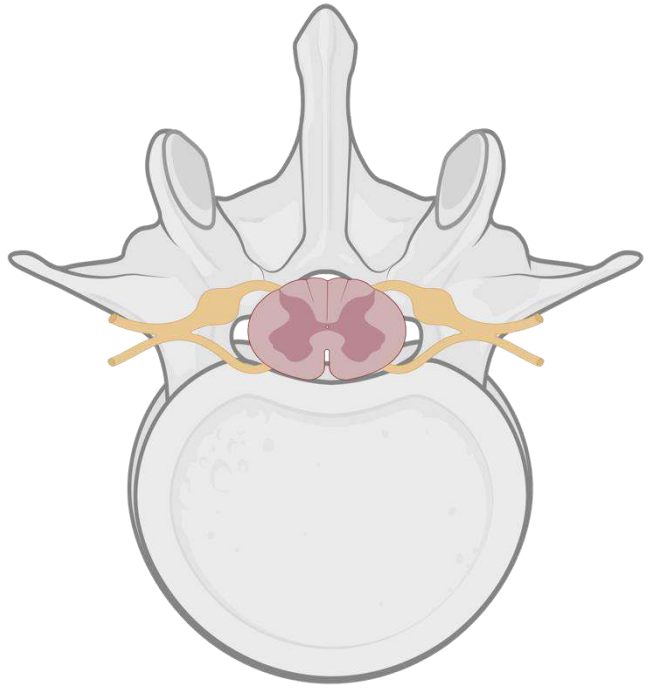

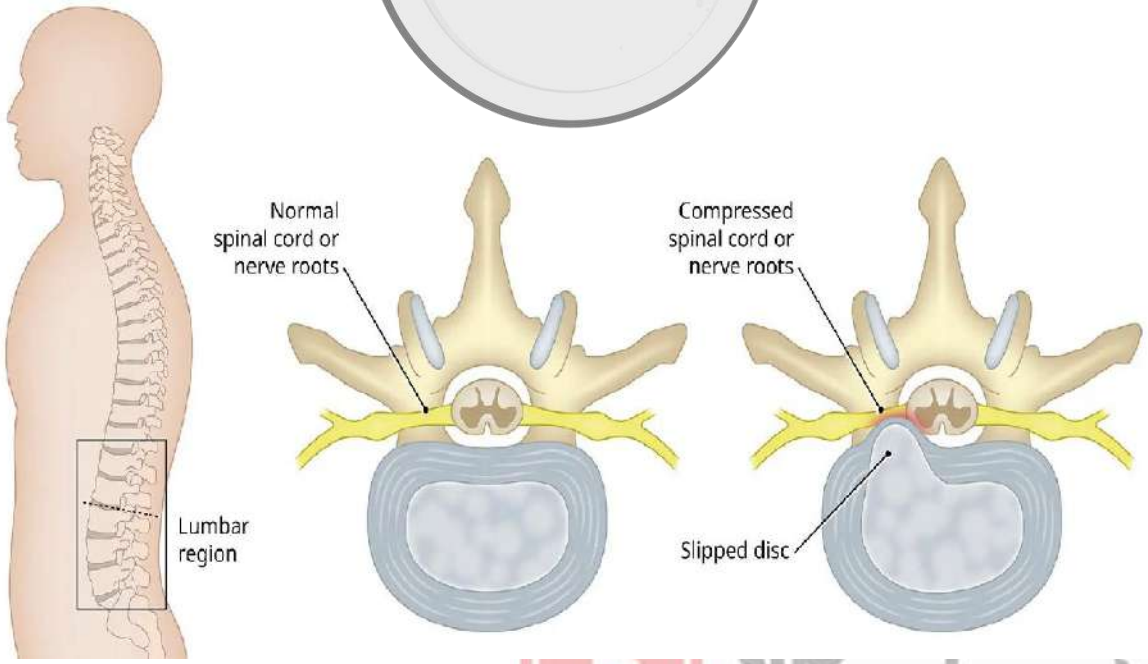

akademisi

65 yaşında kadın, belinde 3 haftalık keskin ağrı nedeniyle geliyor. Ağrı sağ bacağının arkasına yayılıyor. Kalça ve iç uyluk etrafında uyuşukluk ve idrar kaçırması da mevcut. üç yıl önce meme kanseri buna bağlı Mastektomi, radyoterapi öyküsü var. Tek kullandığı ilacı anastrozol. Vital bulgular normal sınırda. Nörolojik muayenede sol alt ekstremitede 4/5 ve sağ alt ekstremitede 2/5 kas kuvveti tespit ediliyor. Patella ve asil refleksleri hipoaktif. anal sfinkter tonusu normaldir, ancak sıkmada zaafiyet mevcut. **Bu hasta için aşağıdakilerden hangisi en olası tanıdır?**

A. Conus medullaris sendromu

B. Cauda equina sendromu

C. L 5 radikülopati

D. GBS

E. Anterior spinal kord sendromu

Cauda equina send.
L-2 ve S-5 lifleri +

L2 ve sakral bölge arasındaki lezyonlarda görülür

Lumbosakral bölge etkilenir

Asimetrik bulgular

Alt ekstremite motor zaafiyet ön planda

Alt motor nöron bulguları (flaks paralizi DTR ↓)

Eyer tarzı duyu kaybı (+)

Bulbokavernöz (BK) refleks alınmaz

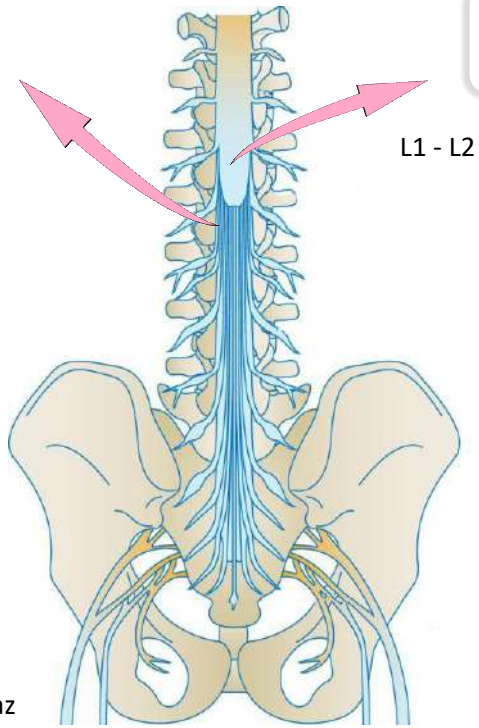

Conus medullaris send.
Sakrokoksigeal lifler +

L1 - L2 bölge arasındaki lezyonlarda görülür

Sakral bölge etkilenir

Simetrik bulgular

Bağırsak,idrar inkontinansı, cinsel disfonk ön planda

Üst ön planda alt ve üst motor nöron bulguları (+)

Eyer tarzı duyu kaybı (+)

BK (+) Babinski (+)

tıp akademisi

17 yaşında erkek hasta bıçakla yaralanma sonucu acil servise getiriliyor. Muayenesinde T12 seviyesinde sırtından bıçaklandığı tespit ediliyor. Nörolojik muayenesinde sağ alt ekstremitesinin tamamını etkileyen belirgin **kas güçsüzlüğü** var, ayrıca **sağ bacakta bozulmuş vibrasyon ve propriosepsiyon** duyusu ve sol bacakta **ağrı ve sıcaklık duyusunda kayıp** vardır, **bu hasta için en olası tanı hangisidir ?**

A. Kauda equina sendromu

B. Conus medullaris sendromu

C. Brown sequard sendromu

D. Anterior spinal kord sendromu

E. Posterior spinal kord sendromu

- **Brown sequard**; **yarım kesi, Aynı tarafta derin duyu ve motor kayıp, karşı tarafta ağrı ısı duyusu kaybı, Horner**
- **Conus medullaris**: L1-L2, simetrik, babinski ve BK (+), eyer tarzı duyu kaybi, idrar ink ve cinsel disfonk.
- **Kauda equina**: lumbosakral bölge, asimetrik bulgular, motor zafiyet ön planda, BK refleks yok, AMN bulguları
- **Anterior spinal kord**: ağrı ısı duyusu kaybı ve paraparezi, derin duyu sağlam
- **Posterior spinal kord**: derin duyu bozulur. **Vit B12 ve vitamin E eksikliği, sfiliz**

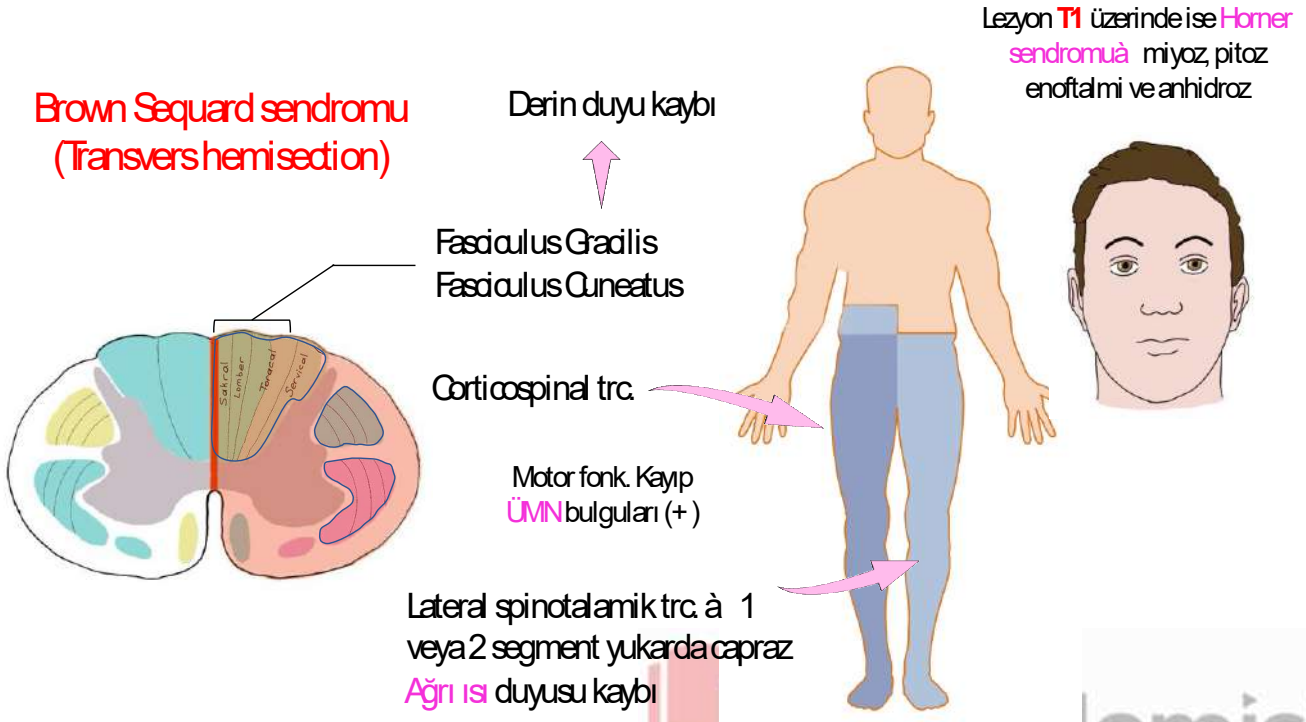

22 yaşında bayan hasta bacaklarında kuvvetsizlik ve uyuşma yakınması vardır, şikâyetleri bir kaç gün önce başlamış ve bugünde idrarını tutamıyormuş. Öz geçmişinde bilinen hastalık öyküsü yok. Nörolojik muayenesinde 3/5 düzeyinde **paraparezi**, **göbek seviyesi altında seviye veren his kusuru** ve alt ekstremitede **derin tendon refleksleri alınamıyor**, taban derisi refleksleri ise bilateral lakayttır. Bunun dışında üst ekstremite ve kranial alan muayanesi normal sınırlardadır. Hikayesi derinleştirildiğinde hastada **oral aft ve genital ülser** öyküsü tespit ediliyor. **Bu hasta için en olası tanı aşağıdakilerden hangisidir ?**

A. Amiyotrofik lateral skleroz

B. Anterior serebral arter tıkanıklığı

C. Gullian barre sendromu

D. Transvers miyelit

E. Multilple sklerozis

- **Transvers miyelit: paraparezi + seviye veren his kusuru (MS, Behçet)**
- **ALS:** hem alt hem de üst motor nöron hasarı
- **Gullian barre: asendan** seyir, AMN bulguları
- **ACA tıkanıklığı;** bacaklarda kuvvetsizlik, UMN, idrar inkontinansı, abuli
- **MS:** ÜMN, ataklar halinde, genç yas, optik nörit

tıp akademisi

62 yaşında yaklaşık 20 yıldır **diyabet öyküsü** olan hasta ayaklarında yanma karıncalanma yakınması ile geliyor, ayakları o kadar yanıyormuş ki bazen soğuk suya sokma ihtiyacı hissediyormuş. Nörolojik muayenesinde **çorap tarzı hipoestezi** ve **her iki aşil refleksi** alınamıyor. **Bu hastalığın altında yatan patofizyoloji aşağıdakilerden hangisidir ?**

A. Endonöral arteriyorel hiyalinizasyon

B. Nöromusküler bileşkede sinyal iletim bozukluğu

C. Sinirin anatomik kompartmanda sıkışması

D. Miyelin proteinin geninde mutasyon

E. Endonöral inflamatuar infiltrasyon

- **PNP:** Endonöral arteriyorel hiyalinizasyon,
- **B:** miyastenia gravis ve LEMS
- **C:** KTS, peroneal nöropati
- **D:** charcot marie tooth, özellikle peroneal sinir
- **E:** gullian barre send. Segmentel demiyelinizasyon

tıp akademisi

33 yaşında bayan hasta polikliniğe **bacaklarda ve kollarda kuvvetsizlik** yakınması ile geliyor. şikayetleri iki gün önce başlamış önce ayaklarda uyuşma hissetmiş daha sonra giderek kollara yayılmış şikâyetleri. Yaklaşık 3 hafta kadar önce **gastrointestinal sistem enfeksiyonu** geçirmiş. özgeçmişinde bilinen hastalık öyküsü yok. idrar-gayta inkontinansı ve seviye veren his kusuru yok. nörolojik muayenesinde **distal kaslarda belirgin motor zafiyet** var, **derin tendon refleksleri alınamıyor**. **Bu hastaya sinir biyopsisi yapılsa aşağıdaki bulgulardan hangisi görülür.**

A. Nörotranmitter ileti bozukluğu

B. Segmental demiyelinizan ve aksonal hasar

C. Soğan zarı görünümü

D. Subnörinal madde birikimi

E. Nöronlarda Nissl cisimciklerinin birikimi

- **GBS**; GIS veya USY enfeksiyon sonrası, progresif asendan seyirli akut polinöropati .
- **A**:MG, LEMS, botilusmus
- **C**: cahrcot marie tooth → PNP bulguları, çekiç parmak
- **E**: aksonal hasar, walleryan dejenerasyon (tuzak nöropati)

tıp akademisi

31 yaşında kadın Hasta **solunum zorluğu** şikayetiyle getiriliyor. hasta son günlerde halsizlik yorgunluk nedeniyle günlük işlerini yapamamaya başlamış, özellikle **saçını taramaya çalıştığında ve mutfak raflarına tabakları koymak istediğinde** oldukça zorlanıyormuş. Hastanın şikayetleri **Sabahları iyiyken öğleden sonra ve akşamları** daha kötüymüş. nörolojik muayenesinde **asimetrik pitoz** ve **parsiyel oftalmopleji** mevcut, bunun dışındaki bulgular normal sınırlarda. Bakılan kan gazında respiratuvar asidoz tespit ediliyor. **Bu hastadaki durumla ilgili aşağıdakilerden hangisi doğrudur?**

A. Presinaptik nöronlardan asetil kolin salınımında problem vardır

B. Asetil kolinesteraz aktivitesinde bozukluk vardır

C. Presinaptik kalsiyum nöronlarında sorun vardır

D. Asetil kolin reuptakinde problem vardır

E. Asetil kolin reseptörlerinin sayısı azalmıştır

Miyastenia Gravis	Lambert Eaton Sendromu	Botulismus
• Postsinaptik nikotik Asetil kolin reseptörlerine karşı antikor gelişir, • Anti-MuSK (muscle-specific kinase) antikoru da eşlik edebilir ki bu tür çok daha dirençlidir • Gelişen otoimmuniteye sekonder olarak asetilkolin reseptörleri sayısında da azalma olur	◆ Presinaptik Ca reseptörlerine karşı antikor gelişir, böylelikle A.kolin salınımı bozulur	◆ Botulinum toksini presinaptik SNARE proteinlerine bağlanır ve veziküldeki sinaptik aralığa A.Kolin salınımı durur
◆ En sık görülen kas kavşak hastalığıdır	◆ Miyasteniye göre çok nadir görülür	◆ Tarihi geçmiş Konserve ile bulaşır
• Pitozis (en sık ve ilk belirtisidir, oküler miyastenide ön planda), • Kas kuvvetsizliği (proksimal kaslarda, jeneralize miyasteniyi düşündürür), • çift görme diğer klinik bulgulardır, • Işık refleksi korunur.	◆ Proksimal kas kuvvetsizliği, otonomik semptomlar (ağız kuruluğu, impotans), Işık refleksi korunur, DTR azalmıştır	◆ Botulizmin **4 D**'si (**D**ispne, **D**isfaji, **D**izartri, **D**iplopi) hipotansiyon ve flask paralizi vardır
◆ Gün içerisinde giderek kötüleşen semptomlar, kasların kullanımı ile kötüleşir, ancak soğuk maruziyeti klinik bulguları düzeltir (soğukta kalsiyum kanalları daha uzun süre açık kallr ve hücre içine daha çok kalsiyum girişi olur)	◆ Kasların kullanımı ile şikayetler düzelir (kas kullanımı uzadıkça açılan kalsiyum kanal sayısı artar)	◆ Progresif seyirlidir
◆ EMG: decrement yanıt, tek lif EMG artmış jitter, Edrofonyum testi pozitiftir	◆ EMG: increment yanıt	◆ Yenilen yemek yada dışkıda botulinum toksini bulunur, ancak kesin tanı kliniktir
◆ Timoma, timik hiperplazi sıklıkla eşlik eden malignitelerdir	◆ Edrofonyum testi (-) ◆ Küçük hücreli Ca ile birlikte daha sık görülür	◆ Antitoksin ve destek tedavisi
◆ Tedavi: Pridostigmin, steroid, immun supresan tedavi (azotiopurin, metotreksat, sıklosporin), IVIG, plazmeferez, timektomi	◆ Amifampridine (Semptomları rahatlatır)	◆ Botulinum antitoksini

4 yaşında bir erkek hasta, sabah erken saatlerde düşme sırasında sağ ayak bileğinde oluşan yaralanma nedeniyle acil servise getiriliyor. Ailesi, koşarken 'beceriksiz' olduğunu ve geçen yıl birçok kez düştüğünü ifade ediyor. Gelişimsel olarak tespit edilen tek anormallik 17 aylık olana kadar yürümemesi. **Her iki baldırında da belirgin hipertrofi mevcut**. Patellar ve Aşil refleksleri iki taraflı 1+. Motor muayenede deltoidlerde, diz fleksörlerinde/ekstansörlerinde 4/5 ve biseps ve trisepslerde 5/5'tir. Babinski -. **Hasta yatar pozisyondan ayağa kalkarken dizlerinin üzerine emekler ve elleriyle yavaşça yukarı doğru kalkıyor**. **Bu hastanın durumunun altında yatan en olası mekanizma aşağıdakilerden hangisidir?**

A. SMN gen defekti

B. ATM protein kaybı

C. Miytonin protein kinaz defekti

D. Distrofin protein yokluğu

E. Aril sulfataz a eksikliği

- Gecikmiş yürüme, azalmış DTR ler, **gastroknemius psödohipertrofi ve Gowers arazi**, X'e bağlı bir hastalık olan Duchenne kas distrofisini gösteriyor.
- A → Spinal musküler atrofi
- B → Ataksi telenjektazi
- C → Miyotonik distrofi
- E → Metakromatik lökodistrofi

tıp akademisi

	Duchenne muskuler distofi	Becker muskuler distofi
Etiyoloji	X e bağlı resesif geçiş, distrofin gen mutasyonu	
Distrofin proteini	Yok	Azalmış
Başlangıç yaşı	2-5 yas	>15 yas
Semptomlar	Hızlı progresyon, yaklaşık 12 yaşında yürüyemezler	Daha yavaş progresyon, kardiyak tutulum daha sık
Tanı	CK ↑↑↑, serum aldolaz, genetik analiz, kas biyopsisi	
Tedavi	Destek tedavisi ve steroid tedavisi	
Yasam beklentisi	Yaklaşık 30 yıl	Yaklaşık 40-50 yıl

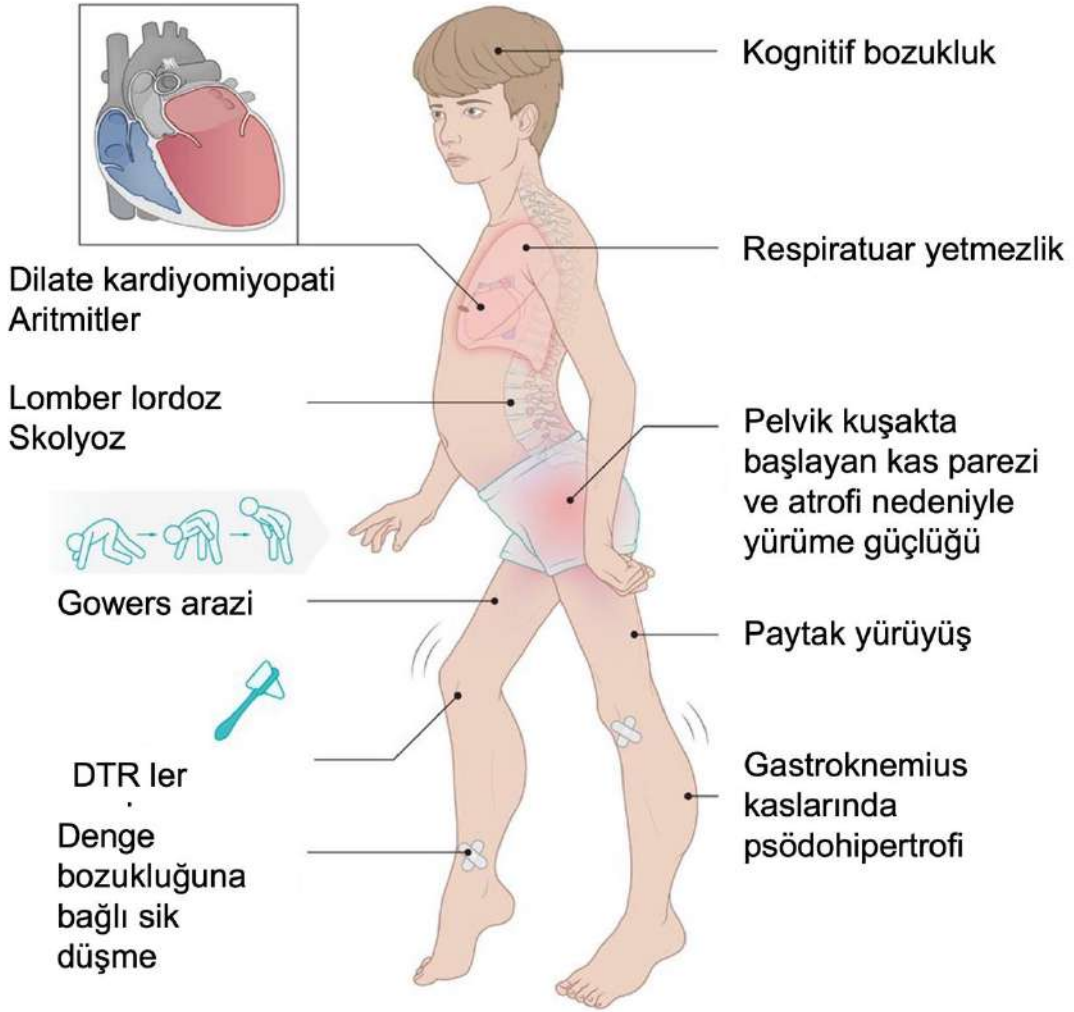

akademisi

54 yaşında kadın hasta konuşma bozukluğu ile acil servise getiriliyor. Nörolojik muayenesinde hastanın **hızlı ancak anlamsız** bir şekilde konuştuğu görülüyor. Hastaya **sorulan soruları anlamadığı, sözlü ve yazılı komutları takip edemediği ve söylenilenleri tekrar edemediği** tespit ediliyor. **Bu hastada aşağıdaki afazi türlerinden hangisi mevcuttur?**

A. Broca afazisi

B. Wernicke afazisi

C. Transkkortikal motor afazi

D. Transkortikal duyusal afazi

E. Anomi

- **Wernicke afazisi →** akıcı afazi, tekrarlama ve anlama bozuktur
- **Broca afazisi (motor afazi)** → hasta denileni anlar ancak anlamlı cümle kuramaz en fazla tek tük anlamsız kelime çıkışı vardır. Frontal lob hasarı (broadmann 44 ve 45)
- **Transkortikal motor afazi** → hasta anlar tekrar eder **ama akıcı konuşamaz**
- **Transkortikal duyusal afazi** → hasta akıcı konuşur, tekrar edebilir ancak **anlamlı konuşamaz**
- Anomi → adlandırma bozukluğu

tıp akademisi

48 yaşında erkek hasta **baş ağrısı ve çift görme** yakınması ile başvuruyor, hasta son bir haftada **pürülan nazal akıntısı ve frontal bölgede** baş ağrısı varmış. DM öyküsü olan hastanın nörolojik muayenesinde sağ tarafta **pitozis midriyazis hafif propitozis ve kornea refleksinde kayıp** mevcut. Vital bulgularında yüksek ateş ve laboratuvar bulgularında **CRP**, beyaz küre ve sedimantasyon yüksekliği tespit ediliyor. **Bu hastada aşağıdaki bölgelerden hangisinin tutulmuş olma ihtimali en yüksektir?**

A. Beyin sapı

B. Frontal lob

C. Kavernöz sinüs

D. Inferior orbital füssür

E. Optik kiazma

- Hastada 3, 5 Ks (kornea refleksinin alınmaması) lezyonu, baş ağrısı ve pürülan akıntı ve enfeksiyon parameterlerinin yükselmiş olması → kavernöz sinüse yayılmış sinüzit düşünülmeli
- Kavernöz sinüs: 3,4,6 ve 5 in 1'i geçer
- Beyin sapı lezyonlarında → vertigo ataksi ve ipsilateral kranial paralizi ve kontralateral paralizi
- Frontal lob → disinhibisyon, planlama ve organizasyon ve kişilik değişikliği. KS hasarı yok
- İnferior orbital füssür →5 in maxiller dalı geçer ve sfenopalatin ganglion lifleri geçer
- Optik kiazma lezyonlarında: bitemporal hemianopsi

tıp akademisi

65 yaşında erkek hasta sağ tarafta kuvvetsizlik ve konuşma bozukluğu yakınması ile getiriliyor. Özgeçmişinde kontrolsüz hipertansiyon mevcut, vital bulgularında tansiyonu 220/120 nabız 104/dakika olarak tespit ediliyor. Hastaya yapılan beyin Bt yandaki bulgu tespit ediliyor. **Bu hastada kanama aşağıdaki hangi damardan kaynaklanmaktadır?**

A. Orta serebral arterin inferior divizyonu

B. Posterior serbral arter

C. Orta serebral arterin superior divizyonu

D. Pontin arter

E. Lentikülositriat arter

- **Putaminal kanama; gözler lezyona doğru .**
  - **Charcot-Bouchard anevrizmaları (HT ye bağlı) en sık serebral kanama nedeni (putamen ve BG)**
  - **Bazal ganglionlar→lentikülositriat arter**
- **Büyük serebral arterlerin kortikal dalları: lober kanama (tekrarlayan ve çoklu kanama, yaşlılarda →amiloid anjiopati)**
- **MCA, PCA ve Willis poligonu kanamaları daha çok trombotik ve embolik inmeye sekonder**
- **Pontin arter → kötü kontrollü HT, bilateral ve geniş kanama koma quariparezi ve pinpoint pupil**

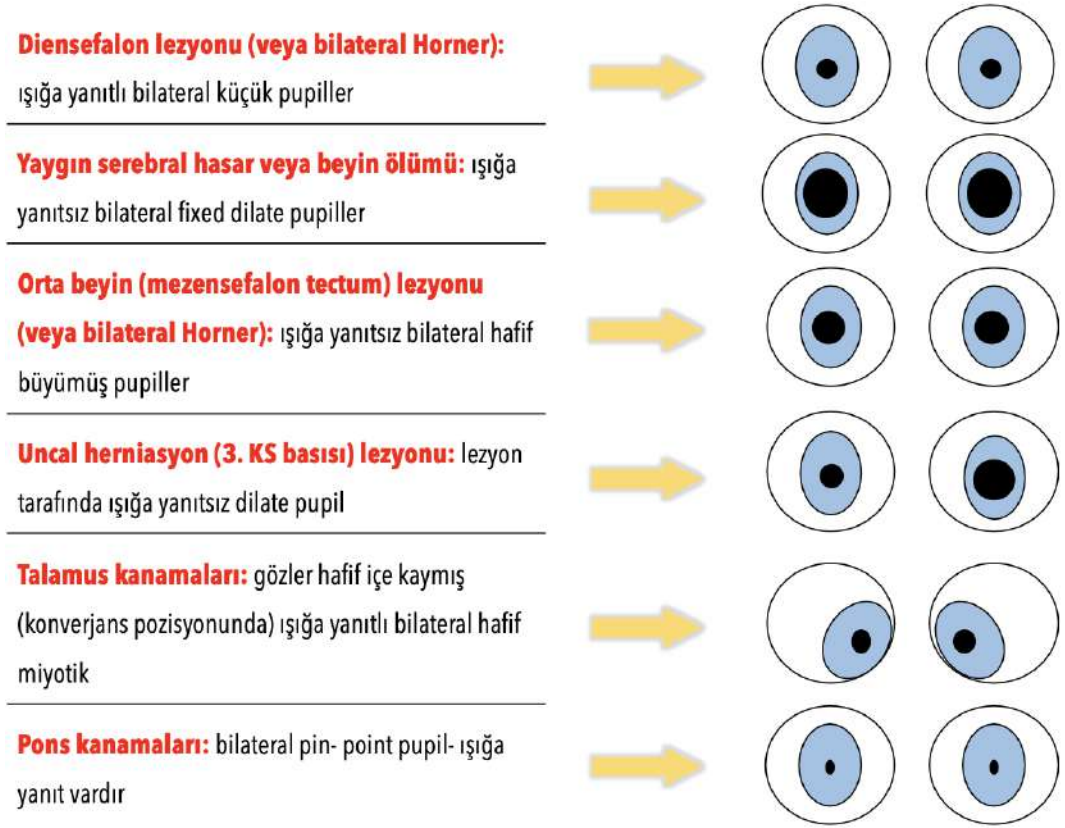

78 yaşında Parkinson tanısı ile takip edilen erkek hasta bilinç değişikliği yakınması ile acil servisi getiriliyor. Kendi evinde tek başına yaşayan hasta son zamanlarda **birkaç defa düşmüş** ve kafasını çarpmış. Yapılan beyin tomografi görüntüsü aşağıdaki gibidir. **Bu hastada kanayan damar aşağıdakilerden hangisidir?**

A. Köprü venleri

B. Meningeal arter

C. Berry anevrizmasi rüptürü

D. Arteryovenöz kanama

E. Lentikülo sitriat arter kanaması

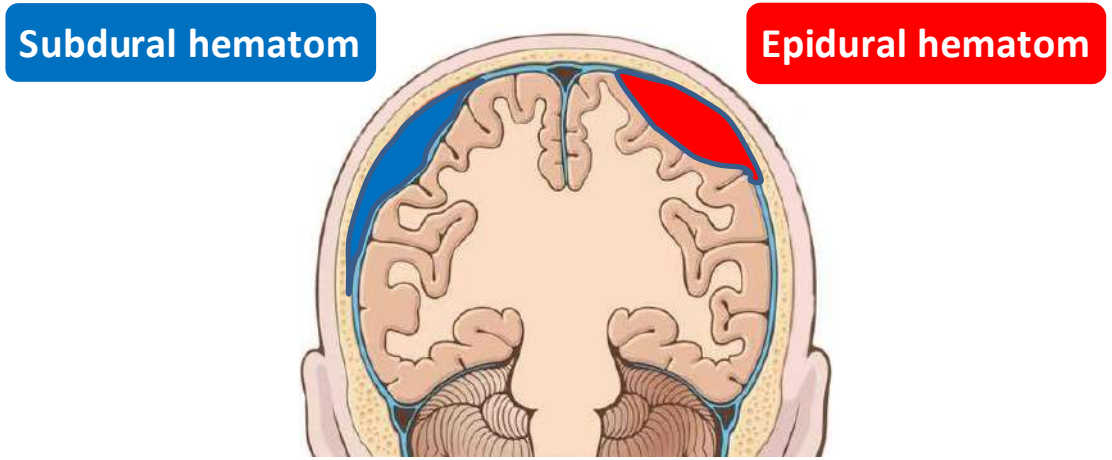

- **Subdural kama**: konkavitesi parakime doğru, köprü venleri, yaşlılarda atrofi nedeniyle çok daha sık
- B: epidural kanama, **lucid interval**, lens gibi görünüm
- C: SAK
- D: daha çok çocuklarda görülür
- E: putaminal-bazal ganglion kanaması

tıp akademisi

Bilinen ek hastalığı olmayan 46 yaşında erkek hasta acil servise baş ağrısı yakınması ile getiriliyor, hastaya yapılan BT sonrası **subaraknoid kanama** tespit ediliyor. Hastanın iki gün sonraki takibinde **ani gelişen sağ kol ve bacak kuvvetsizliği** mevcut. **Hastanın yeni gelişen bu semptomu aşağıdakilerden hangisine bağlı olma ihtimali en yüksektir ?**

A. Yeniden kanama

B. Arteriyel tromboz

C. Vasospazm

D. Hidrosefali

E. Embolizm

- **Şiddetli baş ağrısı, ense sertliği ve epileptik nöbetler → SAK**
- **Patlayıcı baş ağrısı**
- **En sık neden travma, sonra anevrizmalar (Berry, sakküler)**
- **En sık AcomA, sonra ICA, MCA**
- **Çocuklarda AVM, OD Polikistik böbrek ve Ehler Danlos .**
- **En sık vasospazm, en korkulan yeniden kanama**

tıp akademisi

24 yaşında erkek hasta, kafasına sopayla vurulması üzerine acil servise getiriliyor. Arkadaşları **olaydan sonra bilincini kaybettiğini ancak 15 dakika sonra bilincinin yerine geldiğini** belirtiyor. İlk basta hastaneye gelmeyi istememiş ancak bilincinin giderek kötüleşmesi üzerine hastaneye arkadaşları tarafından getirilmiş. Nörolojik muayenede Uyuşuk görünüyor ama sözlü komutlara gözlerini açıyor, kişi ve yer oryantasyonu tam. Vital bulgular normal. BT de sol frontotemporal bölgede **bikonveks lens şeklinde bir hiperdensite +**. Tomograf dönüşü bilinci tamamen kapanan hastada **aşağıdakilerden hangisi atılması gereken en uygun adımdır?**

A. BT tekrarı

B. Hipotonik saline infüzyonu

C. Deksametazon infüzyonu

D. Burr Hole açılması

E. Kraniotomi

- Kafa travmalı bir hastada, BT taramasında **bikonveks lens şeklinde hiperdensite + Lucid interval → epidural** hematom.
- Bilinci kapali Epidural hematomlu hastalar için birinci basamak tedavi, **acil kraniyotomi** ve hematom tahliyesidir. Cerrahi tedavide gecikme prognozun kötüleşmesi ile ilişkilidir
- Mannitol veya hiperozmotik salin solüsyonu ile baş yükseltme, hiperventilasyon ve/veya ozmotik diürez kullanarak KIB azaltmaya yönelik daha sonra yapılması gerekenlerdir.

A. BT tekrarı zaman kaybından başka bir şey getirmez

B. Hipotonik sıvılar gelişebilecek ödemi kötüleştirir, verilecekse hipertonik sıvılar verilmeli

C. Deksametazon serebral kanmalarda veya iskemilerde kullanılmaz, sadece TM e bağlı gelişen ödemde etkilidir

D. Burr hole → intrakranial basınç monitörizasoynu, ventriküler drenaj takılması gerektiğinde kullanılır, bazen epidural kanamayı boşaltmak için kullanılır ancak bu hastada olduğu gibi geniş kanamalarda kraniotomi daha uygundur

tıp akademisi

50 yaşındaki bir hastada Sadece sol yüz kol ve bacakta duysal kayıp tespit edilirse bu hastada lezyon muhtemelen nerededir?

A. Sağ primer motor korteks

B. Talamus

C. Sağ mezensefalon

D. Cerebellum

E. Sağ pons

🎯 **Talamus duyusal girdilerin merkezi, motor kayıp yok**

A. Motor kuvvetsizlik beklenir

B. Doğru yanıt

C. Weber sendromu →Okulamator (3) palsi ve kontralateral hemiparezi

D. Dismetri, disdiodokokinezi, ataksi

E. Foville sendromu → Fasyal (7) paralizi, konjuge göz bakışı paralizisi, kontralateral hemiparezi

tıp akademisi

68 yaşında erkek hasta ani gelişen konuşma bozukluğu şikayeti ile acil servise getiriliyor özgeçmişinde hipertansiyon diyabet ve korner arter hastalığı mevcut, nörolojik muayenesinde sağ santral fasiyal paralizi ve sağ kolda 4 / 5 seviyesinde motor kuvvetsizlik ile birlikte wernicke afazisi tespit ediliyor. **Bu hastada aşağıdaki damar tıkanıklıklarından hangisi?**

A. Sağ orta serebral arter

B. Sol orta serebral arter

C. Sağ anterior arter

D. Sol anterior arter

E. PICA

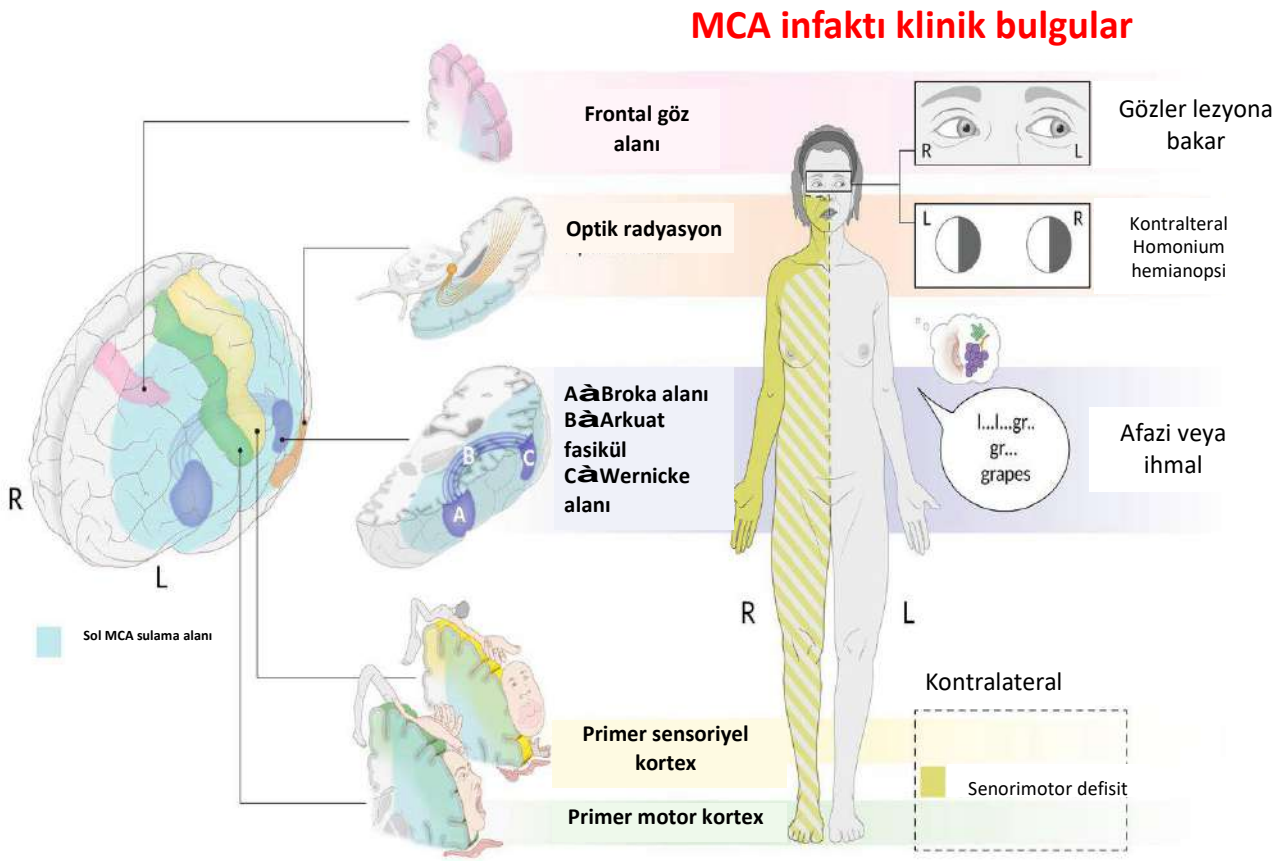

tıp akademisi

Anterior infrerior serebellar arterinde tıkanıklık olan hastada aşağıdakilerden hangisi beklenmez

A. Dizartri

B. Yutma güçlüğü

C. Kusma

D. Vertigo dengesizlik

E. Tinnitus

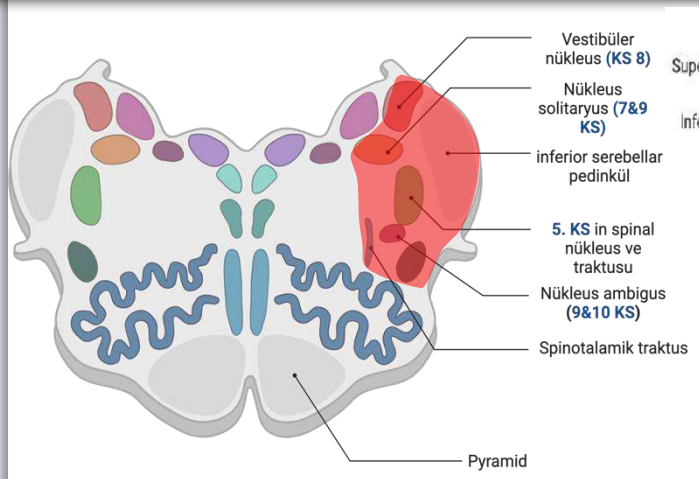

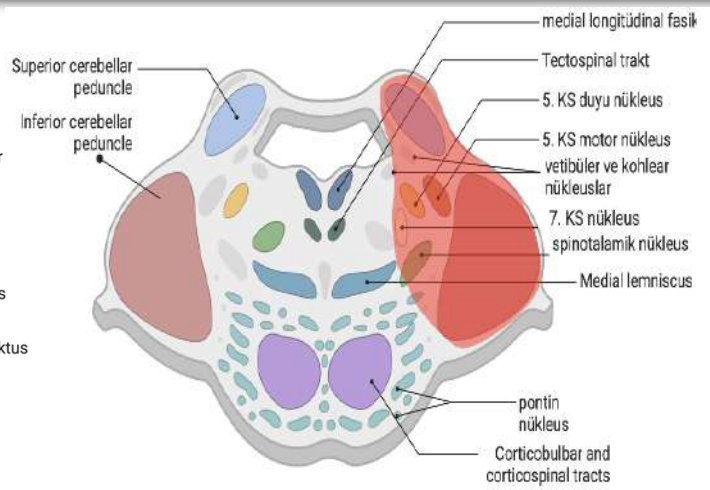

PICA tıkanıklığı (Wallenberg sendromu)	AICA tıkanıklığı (lateral pontin sendrom)
Nistagmus, dismetri-diodokokinez pozitifliği, Vertigo, bulantı kusma Karşı taraf vücut ve aynı taraf yüz ağrı-ısı duyusu kaybı İpsi lateral Horner Yutma güçlüğü, disfaji, gag refleksi kaybı	Vertigo, bulantı kusma, nistagmus, dismetri-diodokokinezi →vestibüler N. Karşı taraf vücut ve aynı taraf yüz ağrı-ısı duyusu kaybı →spinotalamik ve trigeminal sinir duyu nükleusu İpsi lateral Horner sendromu→sempatik lifler İpsilateral sensorinöral sağırlık →vestibüler sinir Yüz felci, lakrimasyon, salivasyon ve 2/3 ön taraf tat duyusu kaybı → 7. KS

tıp akademisi

35 yaşında 34 haftalık **gebe hasta** baş ağrısı şikayetiyle acil servise başvuruyor hastanın şikayetleri iki gün önce başlamış. Baş ağrısı **çok şiddetli zonklayıcı** vasıfta ve **bulantı** yapıyor muş. Hasta 20 yaşından beri günde bir paket sigara içiyor. Nörolojik muayenesinde bilateral **altıncı kranial** sinir paralizisi ve göz dibinde **papil ödem** tespit ediliyor. **Bu hastada bir sonraki adım olarak düşünülmesi gereken ve istenilmesi gereken tetkik hangi şıkta doğru verilmiştir ?**

A. Beyin BT- Serebral hematom

B. Psödotümör serebri-lomber ponksiyon

C. HELLP sendromu-PTZ, aPTT, Fibrinojen

D. Sinüs Ven trombozu- Kranial Mr venografi

E. Hipertansif esefelopati - EEG

- **SVT:**
  - KİBAS ve venöz enfarktlar/kanama
  - En sık SSS, hiperkoagülabilite yapan nedenler
  - DSA altın standart
- **Psydotumor serebri**
  - Baş ağrısı, papil ödem
  - Beyaz tenli, obez yada aşırı kilolu bayan hasta
  - BOS basıncı 22 cm su üzeri
  - Etiyoloji: idiopatik, ilaçlar (danazol, tomoksifen, A vitamini replasmanı, tetrasıklin, OKS)

tıp akademisi

Aşağıdaki reflekslerden hangisinin kaybı beyin ölümü tanısını <u>düşündürmez</u>?

A. Öğürme ve öksürük refleksi

B. Okülovestibüler refleks

C. Kornea refleksi

D. Okülosefalik refleks

E. Spinal refleks

- **Beyin ölümü**; tanı koyabilmek için zehirlenmeler ,intoksikasyon, primer hipotermi ve hastanın NM blokaj yapan ilaç almıyor olması lazım

- **Beyin ölümü için gerekli temel kriterler;**
  - **B**eyin sapı reflekslerinin olmaması
  - **A**pne
  - **K**oma

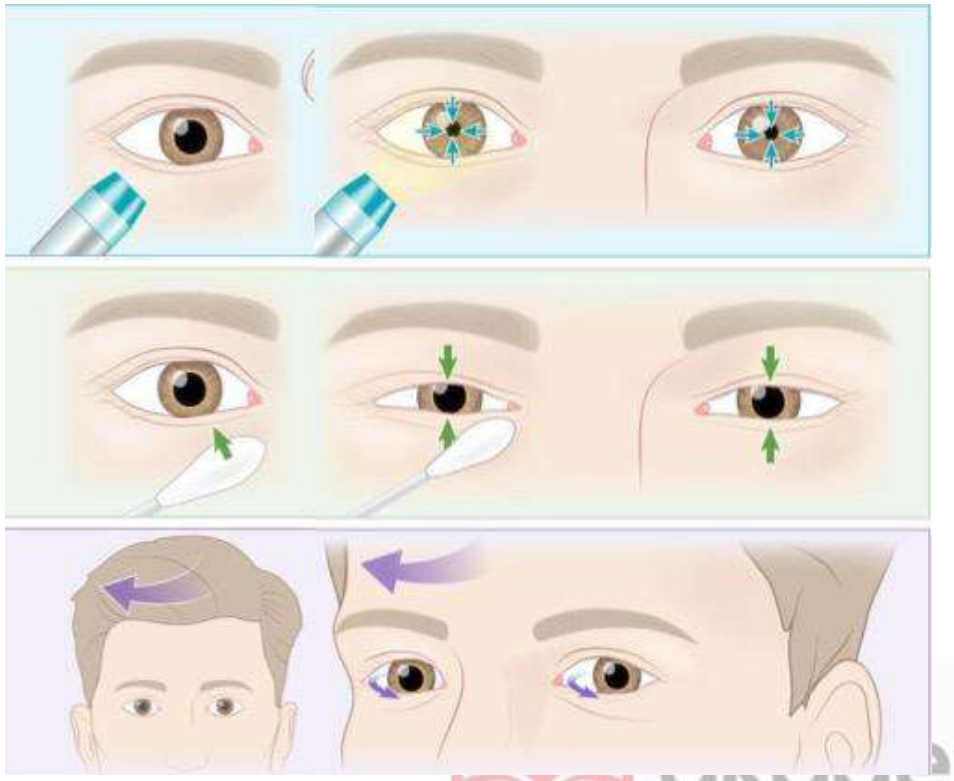

akademisi

Kafa travması geçirip komada getirilen bir hastada **ağrılı uyarana göz açma, verbal uyarana hiçbir yanıt almama ve ağrılı uyarana normal fleksör bir yanıt** elde edilmiştir.

Bu hastanın Glasgow koma skalası aşağıdakilerden hangisidir? (E: göz açılması, M: motor yanıt, V: verbal)

A) E1 M3 V1

B) E2 M4 V1

C) E2 M5 V2

D) E2 M3 V3

E) E4 M5 V6

Glaskow Koma skalası	
Göz yanıtı 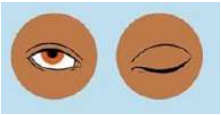	4 à hasta gözünü açabilir ve açık tutabilir
	3 àSözel uyaran da gözlerini açar ancak uyaran olmadığında tekrar kapatır
	2 àSadece ağrılı uyaran verildiğinde gözlerini açar ancak sözel uyarana yanıt yoktur
	1 à Ağrılı uyaranla dahi gözlerini açmaz
Sözel uyaranlara yanıt	5 àTamamen oryantedir nerede olduğunu bilir, zaman Oryantasyonu tamamdır
	4 àKonfüzedir, sorulara yanıt verebilir fakat etrafta olup bitenin farkında değildir
	3 àHasta konuşabilir ancak Sorulan sorulara cevaplar anlamsızdır
	2 àAnlamsız, kelime dahi denilmeyecek inleme ve sesler
	1 àAğrılı uyaranlara dahi herhangi bir ses çıkışı yoktur
Motor yanıt	6 àVerilen her türlü komutu yerine getirir
	5 àAğrılı uyaran verildiğinde ağrıyı lokalize edebilir ve istemli olarak ağrılı uyarıyı engellemeye çalışır
	4 àAğrılı uyaran verildiğinde sadece ağrıyı lokalize edebilir, bunun dışında istemli bir hareket yoktur
	3 àAğrılı uyarına fleksör yanıt vardır (dekortike postur)
	2 àAğrılı uyarana Extensör yanıt vardır (deserebre Postür)
	1 àAğrılı uyarına herhangi bir yanıt yoktur

tıp akademisi

35 yaşında erkek hasta baş ağrısı yakınması ile polikliniğe başvuruyor baş ağrısını hemen her zaman sağ gözünün arkasında **bıçakla oyuyorlarmış** gibi çok şiddetli olarak tarif ediyor. Bazen baş ağrısına bulantı kusma de eşlik ediyormuş, baş ağrısı **birkaç saat içerisinde geçiyor ve aldığı ağrı kesiciler hiçbir işe yaramıyormuş**. Zamanı sorgulandığında bazen **uykudayken de** başının ağrıdığı ancak **ilkbahar ve Sonbaharda** bu ağrı ataklarını çok daha sık yaşadığını söylüyor. Ek olarak baş ağrısı olduğu zaman **burun tıkanıklığı gözlerde kızarma sulanma** da oluyormuş.

Bu baş ağrısı türü için aşağıdakilerden hangisi yanlıştır?

A. Tedavide %100 O2 faydalıdır

B. Hastada Küme tipi bas ağrısı vardır

C. Tedavide morfin ilk tedavi tercihidir

D. Erkeklerde daha sik görülür

E. Proflakside lityum çok etkilidir

- Yılın belli dönemlerinde kümelenme gösteren, yarım saat ile 3 saat arasında süren oyucu çok şiddetli (intihara bile neden olabilen) bas ağrısına gözlerde kızarma/sulanma burun tıkanıklığı/akıntısı → küme tipi bas ağrısı

Özellikler	Migren	Küme tipi	Gerilim tipi
Cinsiyet	Kadın > erkek	Kadın < erkek	Kadın > erkek
Aile öyküsü	Genellikle mevcut	±	Hayır
Başlangıç	Değişken	Genellikle uyku yada ayni saatler	Stres altında
lokalizasyon	Genellikle tek taraflı	Genellikle tek göz arkası	Bant tarzı, ense kökü/başın tamamı
Karakter	Zonklayıcı, damar atar gibi	Oyucu ve keskin	Persistan ağırlık hissi şeklinde
Süre	4-72 saat	15-180 dakika	30 dk ile günler boyunca
İlişkili semptomlar	Foto ve fono fobi, bulantı kusma	Tek taraflı otonomik bulgular	Kas hassasiyeti, boyun ve omuza yayılır

akademisi

61 yaşında erkek hasta bir süredir olan baş ağrısı yakınması ile getiriliyor. Baş ağrısı tariflemesi istendiğinde özellikle **çenesine yayılan anlık elektrik çarpar** gibi girip çıkan ve gün içerisinde **onlarca defa olan** bir baş ağrısı tarif ediyor. **Yüzünü yıkarken ve tıraş olurken** bu ağrısı tetikleniyormuş. **Nörolojik muayenesi normal sınırlarda. Bu hastada en olası tanı nedir?**

A. Temporal arterit

B. Küme tipi bas ağrısı

C. Trigeminal nevralji

D. Migren

E. SUNCT

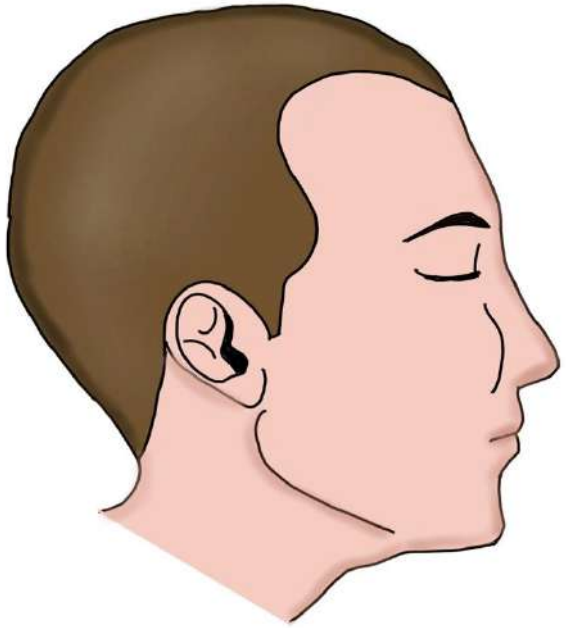

- **Trigeminal sinirin dağılım bölgesinde elektrik çarpar gibi gün içerinde defalarca tekrar eden, tıraş olurken havluyla yüzü kurularken tetiklenen ağrı → Trigeminal nevralji**
- **En sık mandibular dağılım bölgesinde görülür**
- **Ayırıcı tanıda SUNCT ve temporal arterit → SUNCT da otonomik bulgular eşlik eder, temopral arteritte CRP ve sedim yüksekliği önemli**
- Tedavi: ilk seçenek Karbamazepindir, fenitoin, baklofen, gabapentin, pregabalin, lamotrigin, klonazepam
- Ganglion blokajı, V. Sinir dekompresyonu, gama knife

tıp akademisi

28 yaşında erkek hasta yaklaşık bir saat önce başlayan **çok şiddetli baş ağrısı** yakınması ile geliyor. Hasta daha önce hiç benzer baş ağrısı yasamamış ve bas ağrısını başımda **top patlamış gibi** hissettim diyerek tarif ediyor. Muayene hafif ense sertliği dışında anormallik tespit edilmiyor. Yapılan **BT de akut patoloji tespit** edilmiyor. Bu hasta için **bundan sonraki adım** ne olmalıdır ?

A. Analjezik yapar yollarım

B. Kranial MR isterim

C. Anajezik yapar takip ederim

D. Lomber ponksiyon yaparım

E. EEG isterim

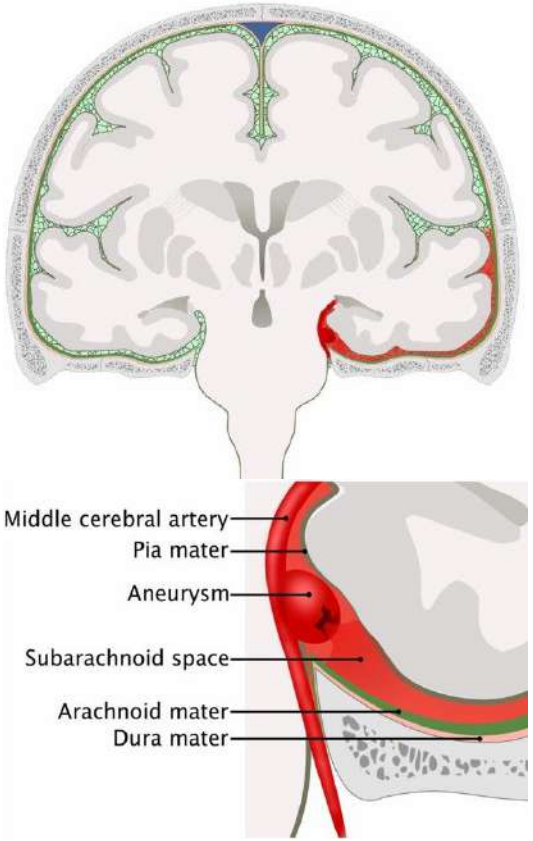

SNOOP TIPÇI

Baş ağrısında kırmızı bayraklar

- **S**istemik bulgular
- **N**örolojik semptomların varlığı
- **O**nset (başlangıç)
- **O**lder (yaş)
- **P**revious headache history
- **T**etikleyici faktör

tıp akademisi

Asagidakilerden hangisi status epileptikus ve tedavisi için <u>doğrudur</u> ?

A. Tedavide ilk tercih i.m diazepamdir

B. Nöbetler arasında bilinç açılır

C. Fenitoin 3. basamak tedavidir

D. 2 farklı antiepleptik yükleme tedavisi ise yaramazsa 3. yü denemek gerekir

E. I.V Yükleme tedavisi ile hasta açılmazsa , propofol ile genel anestezi yapılmalı

0-5 dakikalık

* Hastayı stabilize et (airway,breathing, circulation ve nörolojik muayene)
* Hastanın vital bulgularını hemen monitörize ederek gerekli sıvı elektrolit tedavisine başla

Nöbet devam

20-40 dakikalık

2. Basamak tedaviye geçilir aşağıdakilerden birisi seçilir eğer ilk ilaçla nöbet kontrolü sağlanamazsa 2. ilaç denenebilir ancak 3. ilaç denenmez!!!

i.v. Fenitoin (EPANUTİN) (bradikardi yapar bu nedenle yavaş infüzyon!!!!) 15-20 mg/kg, maximum **1500** mg tek seferde

İ.v Valproik asit (DEPAKİN) (Karaciğer yetmezliği olanlarda dikkat!!!) 30-40 mg/kg maximum doz **3000** mg tek seferde ver.

İ.v. Levetrasetam (Keppra) (Böbrek yetmezliği olanlarda dikkat !!!) 50-60 mg/kg maximum doz 4500 mg tek seferde

Eğer bunlar yapılamıyorsa;

i.v Fenobarbital tek doz 15 mg/kg

Nöbet devam

5-20 dakikalık

Benzodiazepin başlangıç tedavisi olarak kullan, kullanılan benzodiazepin ve veriliş yolu:

i.v. Diazepam (i.m. Değil!!!!) 0,15-0,2 mg/kg/doz, maximum 10 mg tek seferde, bir kez daha doz tekrarı yapılabilir

İ.m. Midazolam (Dormicum) 40 kg üzerine 10 mg, 13-40 kg arasında 5 mg tek seferde ver.

İ.v. Lorezepam (Türkiye'de yok)

Eğer bunlar yapılamıyorsa;

1. **i.v Fenobarbital** (tek doz 15 mg/kg)
2. **Rektal Diazepam** (0,2-0,5 mg/kg, tek dozda maximum 10 mg ver)
3. **İntranazal ya da buccal midazolam** (kanıt seviyesi düşük)

Nöbet devam

- Hastayı genel anestetik ilaçlardan **fenobarbital, tiyopental, midazolam, propofol** ile entübe et
- EEG monitörizasyonu yap

28 yaşında bayan hasta diplopi yakınması ile başvuruyor. Hastanın nörolojik muayenesinde sol göz içe bakış kısıtlılığı ve dışa bakışta ayni gözde nistagmus mevcut, ayrıca derin tendon refleksleri alt ekstremitede daha belirgin olmak üzere hiperaktif. Öyküsü derinleştirildiğinde 2 yıl önce bacaklarda yaklaşık bir hafta sürüp gecen paraparezi öyküsü mevcut. **Bu hastada ilk akla gelmesi gereken hastalık aşağıdakilerden hangisidir ?**

A. Iskemik serebrovasküler hastalık

B. Multiple sklerozis

C. Vitamin B12 eksikliği

D. Beyin tümörü

E. Devic hastalığı

- **MS: bilateral INO, ataklarla seyreden nörodefisit genç bayan hasta, oligodentrosit hasarına bağlı demiyelinizasyon**
- **A: yas uygun değil ve risk faktörü yok**
- **C; SCD, atak yok, derin duyu kaybı**
- **D: progresif seyirli**
- **E: NMO, Aquaporin 4 antikorları**

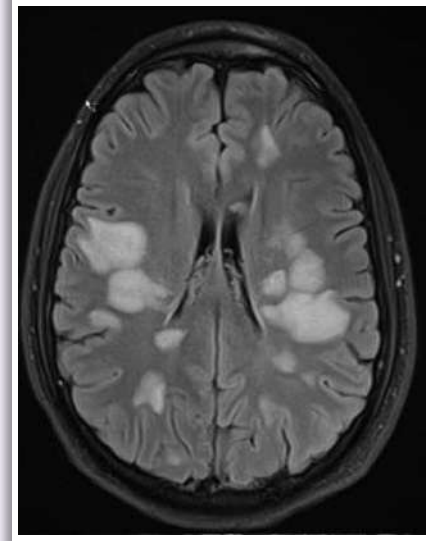

ADEM

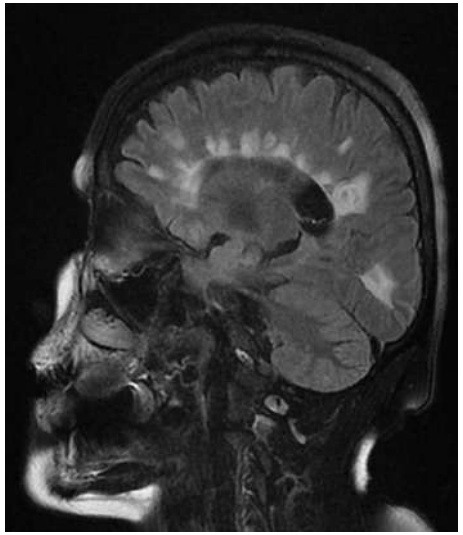

MS

NMO

tıp akademisi

24 yaşında bayan hasta vertigo tinnitus ve işitme kaybı yakınması ile geliyor, çekilen kontrastlı kranial MR bulgusu aşağıda gösterilmistir. **Bu hastada akla gelmesi gereken nörokutanöz hastalık hangisidir ?**

A. Nörofibromatozis tip 1

B. Nörofibromatozis tip 2

C. Von Hippel-Lindau hastalığı

D. Tuberosklerozis

E. Struge Weber sendromu

Nörofibromatozis tip 1 (Von Recklinghausen hastalığı)	Nörofibromatozis tip 2
NF1 (17. kromozom)	NF2 (22. kromozom)
Neurofibromin	Merlin
Café-au-lait lekeleri ,	
Intellektüel kayıp,	
Cutaneous neurofibromlar	Bilateral vestibular schwannomalar
Lisch	juvenile katarakt
Optic gliomalar,	Menenejiomlar
Pheochromocytoma,	Ependimomalar
Seizures/fokal nörolojik bulgular	
Kemik lezyonları	

tıp akademisi

64 yaşında erkek hasta Parkinson tanısı ile yaklaşık 7 yıldır Takip ediliyor. daha önce Levo-karbidopa ile dopa agonisti ilaçlar çeşitli kombinasyonlarda kullanılıyor, Ancak hastanın son zamanlarda donma yakınmaları hayat kalitesini ciddi olarak bozmaya başlıyor. **Parkinson cerrahisi kararı verilen Bu hastada aşağıdaki yapılardan hangisi cerrahi olarak susturulur?**

A. Caudat nükleus

B. Globus pallidus eksterna

C. Subtalamik nükleus

D. Talamus

E. Putamen

Subthalamik nukleus	Hemiballismus
Globus pallidus	Atetoz
Putamen	Kore
Nuc. caudatus + putamen (striatum)	Huntington hastalığı

akademisi

15 yaşında kız çocuk yürüme bozukluğu ile getiriliyor. 12 yaşından beri sakarlık seklinde yakınması var, elleriyle bir şey taşırken sık sık düşürüyormuş. Bir kaç defada merdivenden inerken düşmüş. Muayenesinde kifoskolyoz, pes kavus ve bilateral alt ekstremite ataksisi tespit ediliyor. Ayrıca derin duyu muayenesi de bozuk olduğu görülüyor. Hastanın ailesinde de benzer yakınmaları olanlar varmış. **Bu hastada en olası tanı hangisidir ?**

A. Marfan sendromu

B. Friedrich ataksisi

C. Huntington koreasi

D. Wilson hastaligi

E. Nörofibramatozis tip 1

Friedrich ataksisi

- **Lateral kortikospinal yol; Spastik paralizi**
- Spinoserebellar yol; Ataksi, dizartri
- Dorsal kolon; Vibrasyon↓, propriosepsiyon duyu↓
- Dorsal kök ganglion: DTR kaybı, Arefleksi

A: araknodaktili ve pektus excavatum, aort diseksiyonu

C: OD, kore-atetoid hareketler, kişilik değişiklikleri

D: Akut karaciğer yetmezliği, siroz, parkinsonizm, kişilik değişikliği, dizartri, depresyon, psikoz. Serum bakır düzeyi ↑/N İdrarda bakır düzeyi↑ ancak seruloplazmin düzeyi ↓. Kayser flaschier

E: optik glioma

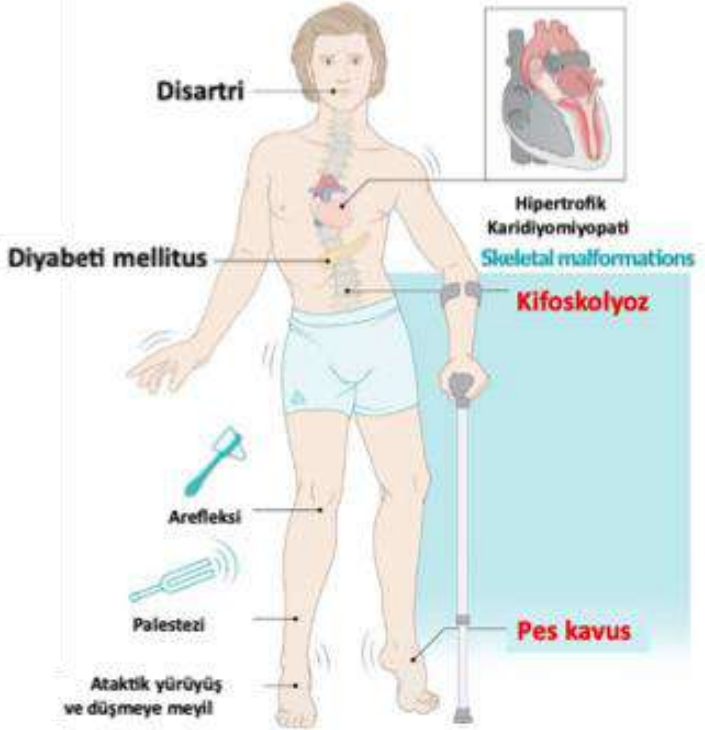

demisi

54 yaşında erkek hasta kızı tarafından Polikliniğe son 2 yıldır garip davranışları nedeniyle getiriliyor. Hasta uygun olmayan cinsel içerikli şakalar yapıyor, sosyal kurallara genellikle uymuyor ve genellikle agresif davranıyormuş. Hasta ise bu durumu inkar ediyor kendisi ile konuşulduğunda kısa ve durumu umursamaz yanıtlar vermeyi tercih ediyor. Nörolojik muayenesinde fokal nörodefisit tespit edilmiyor. **Aşağıdaki nörodejeneratif hastalıklardan hangisi bu hasta için en olasıdır ?**

A. Alzheimer hastalığı

B. Vasküler demans

C. Lewy body cisimcikli demans

D. Fronto-temporal demans

E. Pirion hastalığı

Demanslar ve ayırıcı tanıları	
Alzheimer	**Erken dönemde sinsi ilerleyici kısa süreli hafıza kaybı** Dil problemleri Spasyal oryantasyon bozukluğu
Vasküler demans	**Kademe kademe** Erkenden yürütücü işlev bozukluğu Derin ak maddede serebral enfarktlar
Fronto temporal demans	Erken dönemde kişilik değişiklikleri Apati disinhibisyon ve kompulsif davranışlar Frontotemporal bölgede atrofi
Lewy body demans	Görsel halüsinasyon Parkinsonizm simetrik Dalgalı seyir
PSP	Tau pati, Vertikal bakış paralizisi Erken düşmeler Psydobulber emosyon
KBD	Alien hand Apraksi Distoni, miyoklonus
Normal basınçlı hidrosefali	Ataksi (erken dönemde) Üriner inkontinans Demans Dilate ventriküller ve BOS sızıntısı
Pirion hastalığı	Davranış değişiklikleri Hızlı seyir ve demans Miyoklonik nöbetler

tıp akademisi

61 yaşında yalnız yasayan kronik alkol kullanım öyküsü olan hasta karin ağrısı yakınması ile acil servise başvuruyor. Kan tahlillerinde amilaz ve lipaz yüksekliği mevcut. Acil servis takibinde hastaya dekstrozlu sıvı verilmesi sonrası aniden bilinç bulanıklığı gelişiyor, nörolojik muayenesinde bilateral abdusens paralizisi ve horizontal nistagmus tespit ediliyor. Hastaya çekilen kranial MR da bilateral mamiller cisimde dejenerasyon görülüyor. **Bu hastada en olası tanı aşağıdakilerden hangisidir ?**

A. Menenjit

B. Ensefalit

C. Beyin tümörü

D. Wernicke ensefelopatisi

E. Iskemik serebrovasküler hastalık

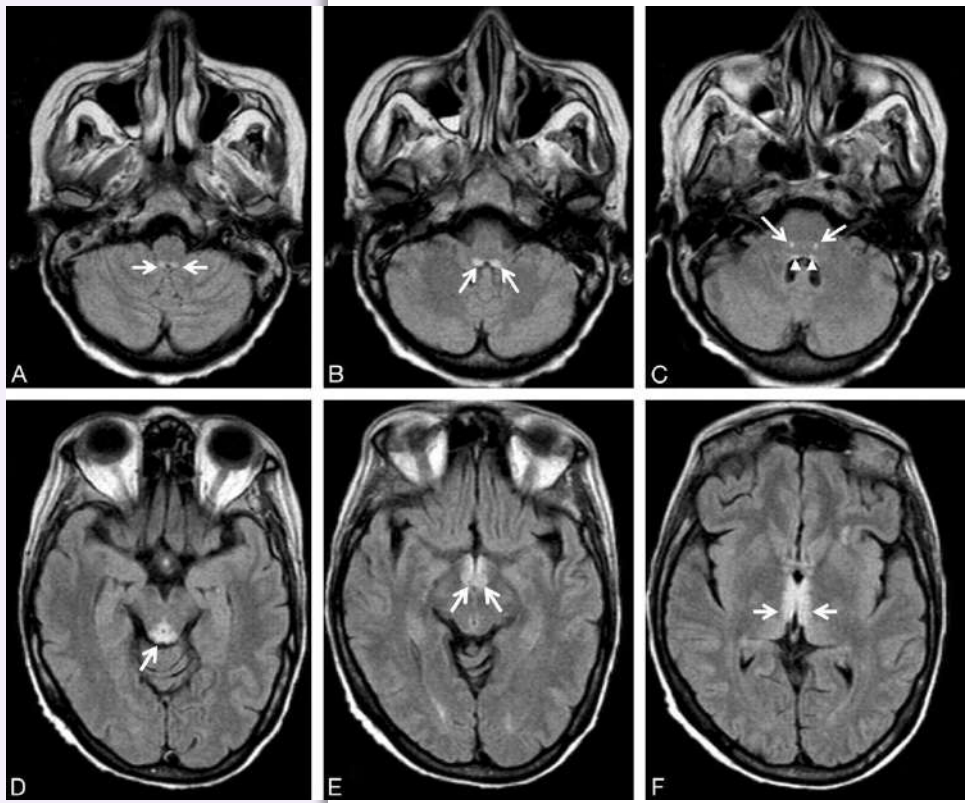

Wernicke ensefelopatisi

- Konfuzyon, ataksi ve oftalmopleji –horizontal nistagmus
- Tiamin eksikliği
- Mamiller cisimde dejenerasyon

A ve B: Ateş ense sertliği yok, mamiller cisim etkilenmez

C: tablo daha kronik seyirlidir, KIBAS bulguları beklenir

E: mamiller cisimde dejenerasyon kronik bir süreç, SVH da tablo akut

tıp akademisi

Gün içerisinde aşırı uykululuk, uyku paralizisi, katapleksi, hipnogojik halüsinasyonları olan hastada hangisi düşünülmelidir

A. Ağrı duyusunun kaybı

B. Narkolepsi

C. Somnabulizm

D. REM uykusu davranış bozukluğu

E. Huzursuz bacak sendromu

Narkolepsi;

- **Gündüz uykululuğu**
- **Katapleksi, Uyku paralizisi, Vivid halüsinasyon**
- **Fragmente uyku**
- **Orexin A-B eksik**
- **Modafinil, Metil fenidat, SSRI-SNRI**

C → Somnabulizm: uyur gezerlik

D → REM uykusu davranış bozukluğu: Parkinson gibi hastalıklarda rüya ile ilişkili tekme atma, kaçma, oturma vb. Tedavi klonazepam

E → Dopamin yolaklarında bozukluk, Folat, Mg eksikliği, amiloidoz, DM, Lyme, gebelik, OSAS

tıp akademisi

Herniasyonlar ile ilgili aşağıdakilerden hangisi doğrudur ?

A. Uncal herniasyonda A. Serebrel A. basılanarak paraparezi, inkontinansa neden olabilir

B. Duret kanamaları singüler herniasyonlarda görülür

C. En sık gelişen herniasyon türü supratentorial herniasyonlardir

D. Batan güneş manzarası uncal herniasyon görülür

E. Tonsiller herniasyonda superior serebellar arter basısı gelişebilir

- **A: singüler herniasyonda**
- **B: unkal herniasyonda**
- **Santral herniasyonda**
- **Upward/ yukarı herniasyonda**

Uncal herniasyon

- Bilinç kötüleşmesi, Aynı taraf 3 sinir felci anizokori (Fix dilate pupiller)+ karşı tarafta hemipleji gelişir
- Homonim hemianopsi olabilir.
- **Duret kanamaları görülür, Kernohan**

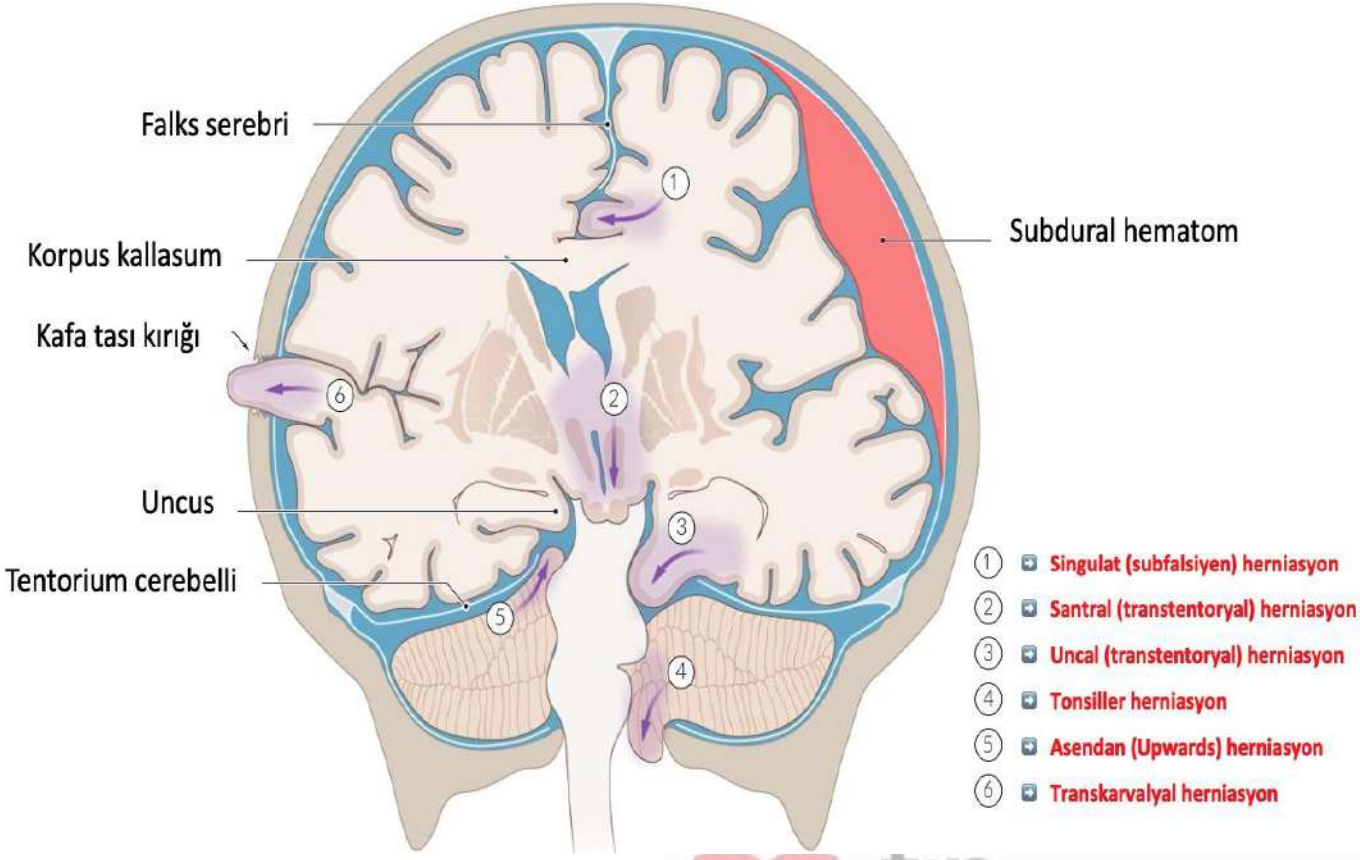

tıp akademisi

24 yaşında erkek hasta, AITK sindan 30 dakika sonra acil servise getiriliyor. Geldiğinde uyanık ve oryante, vital bulguları normal sınırlarda. Kranial alan muayenesi normal. Hastanın gelişinden İki saat sonra her iki burun deliğinden kanlı sıvı geliyor ve bu durum öne doğru eğildiğinde daha da kötüleşiyor. Burundan gelen sıvı bir parça gazlı bez üzerine alındığında, kanı çevreleyen hızla genişleyen şeffaf bir sıvı halkası tespit ediliyor. **Bu hastanın sonraki 24 saat içinde aşağıdaki bulgulardan hangisini göstermesi en olasıdır?**

A. 12. KS paralizi
B. Bilateral periobital ekimoz
C. Fasiyal paralizi
D. Trismus
E. Retroaurikular ekimoz

Kafa kaidesi kırıkları:

- **(BOS) rinoresine işaret eden hale işareti (kanı çevreleyen sıvının hızla genişleyen şeffaf halkası)**
- **B2-transferrin (+)**
- **12.KS paralizisi beklemiyoruz !!!!**
- **Trismus → tetanoz ve mandibular kırıklarda +**
- **En sik menenjit etkeni Pnömokok → asi yap**

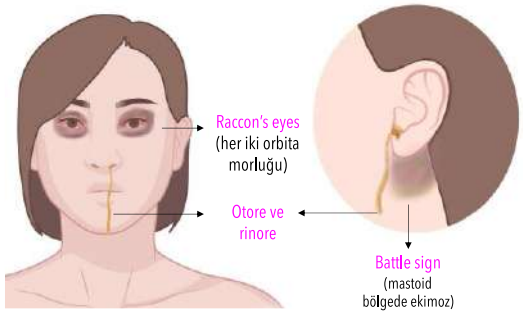

Kafa tabanı kırıklarında klasifikasyon	
	Ayırdedici bulgular
Anterior kranial fossa kırıkları	BOS rinore Rakoon sign 1,5,6,7 ve 8. KS paralizileri
Orta kranial fossa kırıkları	3,4,5,6 KS paralizileri Karotis arter hasari
Posterior kranial fossa kırıkları	BOS otore Hemotimpanium Battle sign 6,7, ve 8. KS paralizileri

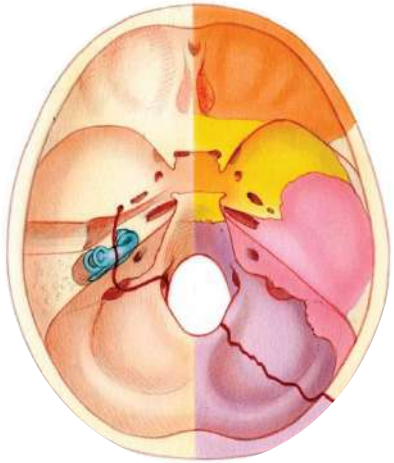

tıp akademisi

28 yaşında kadın hasta motorlu araç kazasından 1 saat sonra acil servise getiriliyor. Gelişte bilinci kapalı. Damardan eroin kullanma öyküsü var. **Nabzı 56/dk, solunumu 8/dk ve düzensiz, kan basıncı 196/85 mmHg.** Muayenede sol yanakta 2 cm'lik ve sol göğüste 3 cm'lik bir yırtık +,Yüzünde ve göğsünde çok sayıda sıyrık var. Gözlerini açıyor ve ağrılı uyaranlara fleksör yanıt+. Pupiller bilateral olarak dilate ve ışığa yanıt zayıf. Sol akciğerde solunum sesleri azalmıştır. Karin ve Kalp muayenesinde anormallik yok. Hasta entübe edilerek mekanik ventilasyona geçiliyor ve CT ye götürülüyor. **Bu hastanın hipertansiyonunun altında yatan neden aşağıdakilerden hangisidir?**

A. Artmış sempatik yanıt

B. Azalmış parasempatik yanıt

C. Beyin sap kompresyonu

D. Posttravmatik vasospazm

E. Artmış intratorasik basınç

- **Cushing refleksi →hipertansiyon-bradikardi-solunum düzensizliği**
- **Patofizyoloji:** ↑ İntrakraniyal basınç → ↓ beyin içindeki perfüzyon basıncı → ↑ serebral perfüzyonu sürdürmek için sempatik sinir sisteminin dengeleyici aktivasyonu → ↑ sistolik kan basıncı →aortik ark baroreseptörlerinin uyarılması →parasempatik sinir sisteminin aktivasyonu (vagus) → bradikardi
- Beyin sapı üzerindeki baskı→ solunum merkezinin işlev bozukluğu → düzensiz solunum

tıp akademisi

11 aylık erkek çocuk kasılma yakınması ile getiriliyor. Bu kasılmaları 2 hafta önce başlamış ve son günlerde daha soluk görünüyormuş. Nörolojik muayenesinde nonritmik konjuge olan spontan ani sıçrayıcı göz hareketleri mevcut, bunun dışında hipotonik ve ani miyoklonik sıçramaları mevcut. Batin muayenesinde hassas olmayan immobil sağ tarafta batında kitlesi mevcut ancak hepatosplenomegalisi yok. Kan tahlillerinde anemi ve idrarda katekolamin yıkım ürünleri tespit ediliyor. **Bu hasta için en olası tanı aşağıdakilerden hangisidir ?**

A. Karsinoid tümör

B. Ewing sarkomu

C. Nöroblastoma

D. Feokramasitoma

E. Medullablastoma

Nöroblastoma

- **opsoklonus miyoklonus çocukta mutlaka akla gelmeli**
- **Çocukluk çağının nöral krestten köken alan adrenal Medulla ve sempatik ganglionlardan kaynaklanan en sık ekstrakranial solid neoplazmıdır**
- **Cocukta adrenal glandı içeren abdominal kitle**
- **N-Myc gen ekspresyou**

A: endokrin kökenli tümör ancak çocukta nadir, opsoklonus miyoklonus yapmaz

B: kemik tümörü

D: Feo çocuklarda nadir

E: çocuklardaki en sık malign beyin tümörü, ataksiye neden olabilir ancak opsoklonus miyoklonus yapmaz

tıp akademisi

44 yaşında kadın hasta bozulmuş periferal görme alanı ve artmış su içme isteği ve yorgunluk yakınmaları ile geliyor. Hastaya yakın zamanda hipotroidizm tanısı konulmuş. Hastaya yapılan KR MR aşağıda gösterilmiştir. Yapılan Beyin BT de MR da tespit edilen bu lezyonun kalsifiye olduğu tespit ediliyor. **Bu hasta için en olası tanı ?**

A. Pilositik astrositom

B. Kraniofaringeoma

C. Epandimoma

D. Oligodentroglioma

E. Hipofiz adenomu

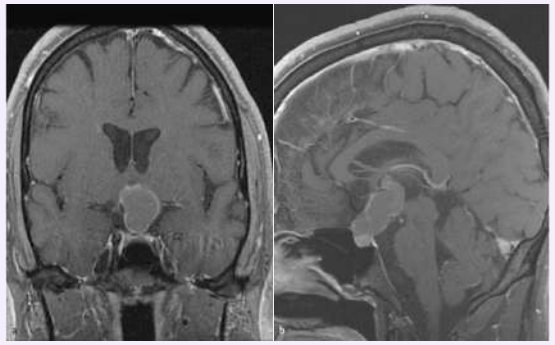

Kraniofaringeoma

- **Çocukluk çağının en sık görülen supratentorial tm dir.**
- **Ratheke kesesi artığıdır.**
- **Kalsifikasyon çok sıktır, TM içinde kolesterol kristalleri (motor yağı benzeri)**
- **Panhipopitutarizme neden olabilir, diabet insiput**

tıp akademisi

27 yaşında erkek hasta giderek kötüleşen son üç aydır baş ağrısı ile geliyor. Son iki haftadır dengesini kaybetmeye başlamış. Herhangi bir motor güçsüzlük duyusal semptom yok. Nörolojik muayenede bilateral yukarı bakış paralizisi, pupiller ışık reaksiyonunda zayıflama ve ataksi tespit ediliyor. **Aşağıdaki hastalıkların hangisi bu hastanın tablosunu en iyi açıklar ?**

A. Kraniofaringeoma

B. Frontal lob tümörü

C. Pineal bez tm

D. Pituter adenom

E. Multiple sklerozis

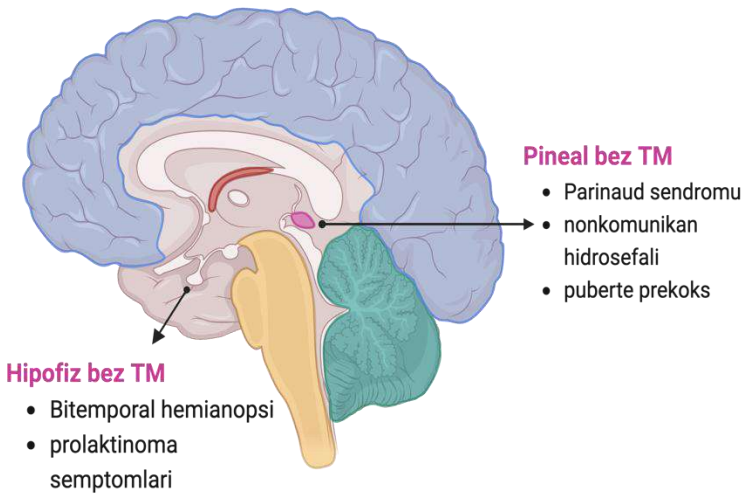

- Parinaud sendromu: pupilla reaksiyon kaybı, vertikal bakış paralizisi ve ataksi **ile seyreder.**
  - Pineal tm ler orta beyin basısına bağlı olarak:
  - Tektuma basarsa → vertikal bakış paralizisi
  - Aquaduktus serebri basılanırsa → nonkomünikan hidrosefali
  - Hipotalamus basılanırsa → hipotalamus inhibisyona bağlı artmış bHCG → puberte prekoks
- Kraniofaringeoma → Çocukluk çağının en sık görülen supratentorial tm dir. Ratheke kesesi artığından köken alır. Hipofiz adenomu ile karışabilir (ikisi de bitemporal hemianopsi yapabilir). Kalsifikasyon çok sıktır, Panhipopitütarizme ve diabetes insipitusa neden olabilir
- Frontal lob TM → karakter değişiklikleri
- Pitüter adenom → Hiperprolaktinemi bulguları ile birlikte, eğer chiasmaya bası yaparsa baş ağrısı ve bitemporal hemianopsi görülür.

tıp akademisi

Menejiom
Meninksin benign TM
Erişkinlerde en sık benign beyin TM, östrojen reseptörleri (+)
Araknoid kökenli, ekstraaksiyel
- Epileptik nöbet, fokal nörodefist
Duraya yapışık, kemik destrüksiyonu
Mikroskopi; Psommoma body

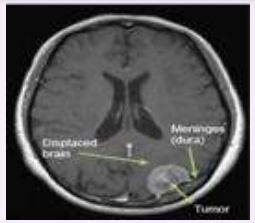

Oligodentroglioma
Orta yaş, frontalde, kalsifiye 'sahanda yumurta' görünümü
TM içine kanama
Epileptik nöbetler sık

Glioblastoma multiforme
En sık erişkin malign beyin tm
Korpus kallosum'u geçer (Butterfly glioma)
GFAP+, rosenthal lifleri (+)
Etrafi nekrozile çevrili pleomorfik tümör hüc.

Schwannoma
Schwann hücrelerinin benign TM
Serebello-pontin köşede yerleşir
İşitme kaybı
S100 (+)
Bilateralde NF2

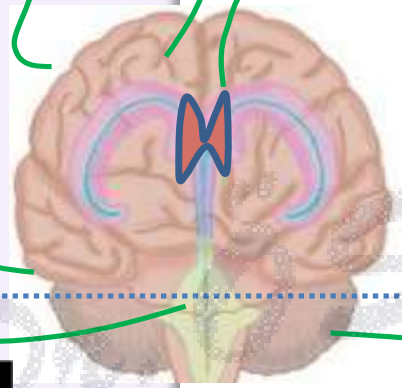

Supratentorial

Infratentorial

Kraniofarinjeoma
Çocukluk çağının en sık supratentorial tm
Ratheke kesesi kökenli
Kalsifikasyon sık
Bitemporal hemianopsi

Pilositik astrositom
Çocuklarda en sık görülen tm dir. Serebellum yerleşimli
Sinaptofizin (+), Ataksi (+)
GFAP+, rosenthal lifleri (+)

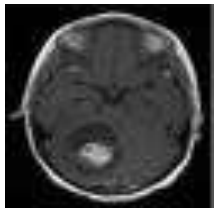

Medullablastoma
Çocukluk çağının en sık görülen malign primer TM
Nöroektodermal kökenli tm dir (PNET)
Sinaptofizin (+), Ataksi (+)

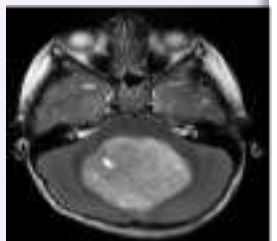

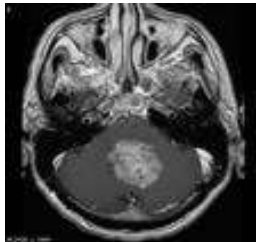

Epandimom
Epandimal hücrelerin malign TM
Hidrosefali (+)
Perivasküler psödorozetler (+)

tıp akademisi

52 yaşında erkek hasta son bir yıldır ilerleyici çift taraflı bacak ağrısı nedeniyle geliyor. Ağrı, uylukların ve baldırların arka tarafındaymış ve **sadece ayakta dururken** ortaya çıkıyor, fakat otururken veya yatarken 30 saniye içinde geçiyormuş. Yürürken **market arabası** gibi bir şeye yaslanırsa ağrının daha az yoğun olduğunu fark etmiş. Hala herhangi bir ağrı olmadan **bisiklet sürebiliyor**. **Bu hastanın alt ekstremite ağrısının en olası nedeni aşağıdakilerden hangisidir?**

A. Serebrovasküler hastalık

B. Spinal kanal daralması

C. Lumbosakral pleksopati

D. Periferik vasküler hastalık

E. Torakanterik bursit

A. SVH için kranial ve lateralizan bulgular yok

B. Doğru yanıt

C. Pleksopatide periferik bulgular olur

D. Vasküler hastalıkta ayakta durduğunda şikâyetler artar

E. Torakanterik bursitte Koşma (özellikle engebeli) gibi kalçaya kronik yükün bindiği aktivitelerde ağrı vardır

Lomber spinal stenozda postur bağımlı ağrı
(alışveriş arabası bulgusu)

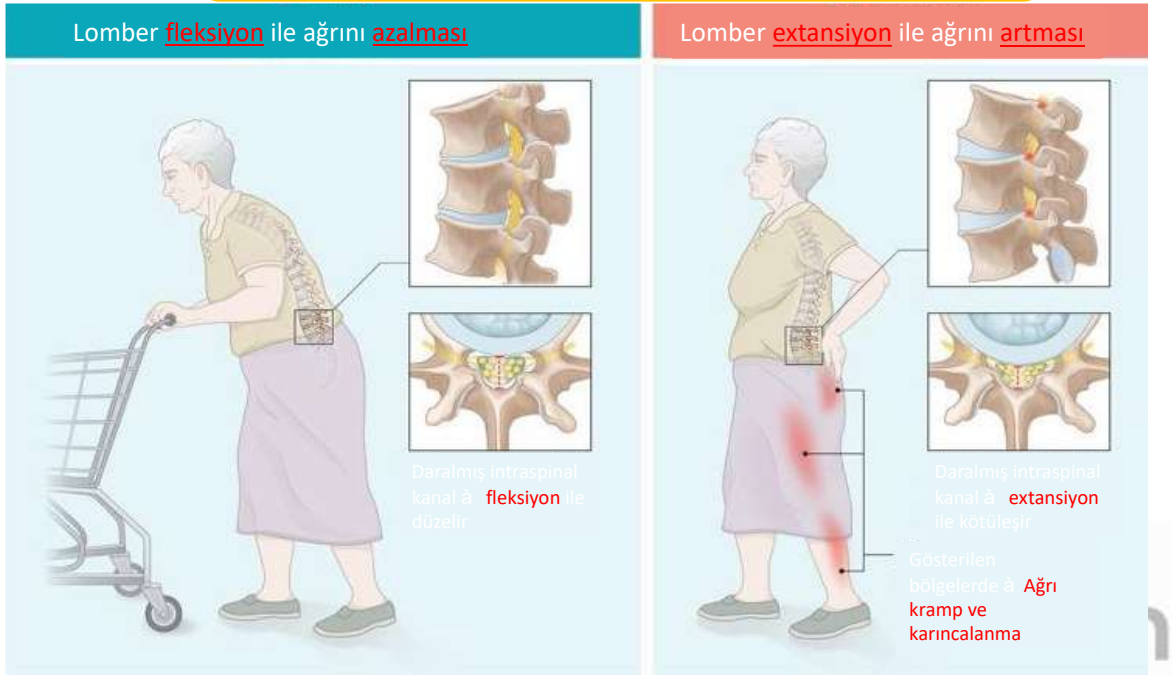

Aşağıdakilerden hangisi matur savunma düzeneklerine örnektir ?

A. Regresyon

B. Subliminasyon

C. Yansıtma

D. Yer değiştirme

E. İzolasyon

- **A: regresyon: stresli bir olay sonrasında 4-5 yaşında bir çocuğun bebekken bıraktığı parmak emme alışkanlığına yeniden dönmesi**
- **B: subliminasyon, aşırı agresif olan bir çocuğu spora yönlendirmek**
- **C: Yansıtma:** Cimri olan kişinin arkadaşı tarafından uyarıldığında, bu özelliğin aslında arkadaşına ait olduğunu söylemesi
- **D: Yer değiştirme:** Müdüründen azar işiten beyaz yakalının evde eşine **'yemeklerin çok kötü'** şeklinde bağırması
- **E: Izolasyon:** Bir polis memurunun cinayeti duygusal tepki vermeden grafik ayrıntılarıyla anlatması

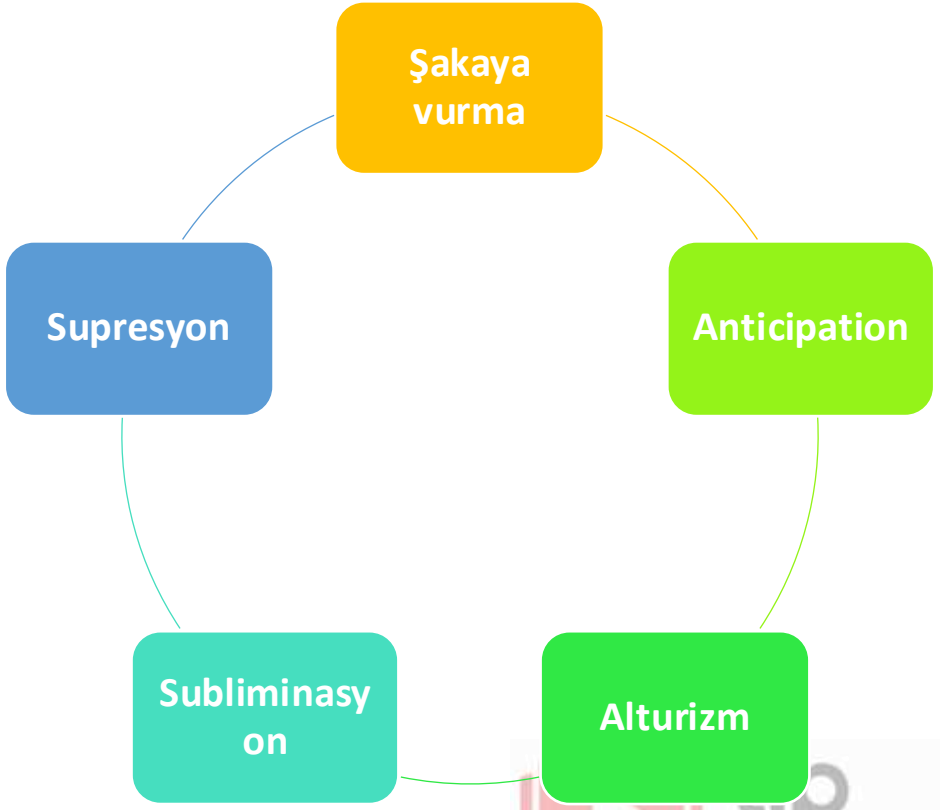

akademisi

Şizofrenide aşağıdaki bulgulardan hangisi tedaviye yanıtın kötü olacağını gösteren bir semptomdur?

A. Halüsinasyonlar

B. Kendi kendine gülme atakları

C. Başkasına zarar verme davranışları

D. Anhedoni

E. Sanrılar

Şizofreni pozitif semptomlar

- Sanrılar - Delüzyon – Hezeyan
- Hallusinasyon (genelde işitsel)
- Desorganize konuşma (Mantıksız, Fikir uçuşması)
- Davranış bozukluğu (Desorganize, Katotonik)

Şizofreni negatif semptomlar (tedaviye dirençli)

A — Aloji
düşünme ve kelime fakirliği, dikkatte azalma

A — Anhedoni
Yaşamdan tat-zevk alamama

A — Afekt azalmasi
Duygusal içe çekilme

A — Avolisyon-apati
Enerji ve istek kaybı

A — Asosyalite
Sosyal olarak ice cekilme.

tıp akademisi

Şizofrenide iyi prognostik faktörler

- Kadın, Orta yaş
- Evli olmak
- Akut Ani başlangıç
- Pozitif belirtiler
- Ağır çevresel etken
- Affektif semptom ve Ailede affektif bozukluk
- Paranoid, katatonik
- İyi sosyal destek ve iyi ekonomik düzey
- MR: normal
- Seyrek nüks
- Saldırganlık yok
- İlk epizotta iyi tedavi cevabı

Şizofrenide kötü prognostik faktörler

- Erkek, Erken yaş
- Bekar olmak
- Sinsi başlangıç
- Negatif belirtiler
- Presipitan faktör yok
- Ailede şizofreni öyküsü +
- Dezorganize
- Sosyal destek yok, kötü ekonomik düzey
- MR; Atrofik beyin →kortikal atrofi ve ventriküler genişleme
- Sık nüks
- Saldırganlık var
- İlk epizotta kötü tedavi cevabı

tıp akademisi

27 yaşında erkek hasta, 6 haftadır giderek artan şiddetli uykusuzluk ve sürekli yorgunluk nedeniyle başvuruyor. Bu süre zarfında, suçluluk, boşluk, umutsuzluk ve derin üzüntü gibi duyguları varmış. Master öğrencisiymiş, son zamanlarda çoğu sosyal aktivitesini bırakmış. Son 4 yılda "Sauron"un (yüzüklerin efendisinden) kendisine ailesinden vazgeçmesini ve her türlü cinsel aktiviteyi bırakmasını istediğini söylüyor. Son 2 yılda iki kez depresif atak tarif ediyor. İkinci atakta sertralin başlanmış, bu tedaviyle duygu durumda düzelme olmuş; aralıklı halüsinasyonlar dışında kendini iyi hissettiği için 6 ay önce bırakmış. Bilinen başka bir hastalık öyküsü yok ve şu anda ilaç kullanmıyor. Fizik muayenesi normal sınırlarda. Mental durum muayenesinde, depresif bir ruh hali ve kısıtlı duygulanımı tespit ediliyor. **İntihar düşüncesi yok. Bu hasta için en olası tanı aşağıdakilerden hangisidir?**

A) Distimik bozukluk

B) Psikotik özellikli depresif hastalık

C) Şizoafektif bozukluk

D) Şizofreni

E) Şizotipal bozukluk

- Şizoaffektif bozukluk→ duygudurum epizodları olmalı (hastadaki depresif ataklar). Depresif belirtilerin yokluğunda psikotik belirtiler ortaya çıkar.
- Tedavi, antipsikotik + antidepresan/duygu durum düzenleyiciler
- Kalıcı depresif bozukluk (distimik bozukluk)→ 2 yıldan uzun süren depresif ataklar. Psikotik belirtiler yok.
- B şıkkı →2 hafta veya daha fazla depresif belirtileri ve aynı anda ortaya çıkan psikotik belirtiler olmalı.
- Şizofrenide duygudurum bozukluğu beklemiyoruz
- Şizotipal kişilik bozukluğu → tuhaf veya eksantrik kişilik bozukluklarından biridir. Bozukluk, tuhaf veya büyülü davranış/düşünme ve sınırlı bir duygulanım ile karakterizedir. karmaşık, sanrılar beklenmez

tıp akademisi

52 yaşında şizofreni hastası erkek takip amaçlı geliyor. Doktoru 1 hafta önceki son muayenesinde hastanın dilinin ara sıra dışarı çıktığını fark ediyor. Sorulduğunda hasta bu hareketin farkında olmadığını söylüyor ve sonrasında istemli olarak engelleyebiliyor. Kas gücü muayenesi normal sınırlarda. 5 yıldır risperidon alıyormuş. Dil hareketlerini durdurmak için tedavisi kesiliyor ancak takibinde dil hareketlerinde kötüleşme ve üst ekstremitelerde koreoatetoid hareketler görülmeye başlıyor. **Bu hastadaki semptomların en olası nedeni aşağıdakilerden hangisidir?**

A. Kaudat nükleus atrofisi

B. Asetilkolin aktivitesinde bozukluk

C. Dopamin reseptörlerinin artan duyarlılığı

D. Bazal ganglionlarda volum kaybı

E. Küçük damarlarda vasküler dejenerasyon

- Dopamin-2 (D2) antagonistlerinin kronik kullanımı→bazal ganglionlardaki **D2 reseptörlerini up- regüle ederek dopamin reseptörü aşırı duyarlılığına** ve bunun sonucunda tardif diskineziye yol açabilir.
- D2 antagonistleri kesildiğinde, dopaminerjik signaling artar bu nedenle **tardif diskineziyi geçici olarak kötüleştirir**.
- Tedavi → ilacın dozunun azaltılması veya kesilmesi yada D2 antagonizmasına neden olmayan bir ilaca geçilmesidir. Veziküler monoamin taşıyıcı-2 inhibitörleri (örneğin, tetrabenazin, velbenezin),
- A; Huntigton
- B; Alzheimer
- D; Parkinson
- E; Vasküler demans

tıp akademisi

Tedavi:
- Benztropin
- Difenhidramin

Tedavi:
- Benztropin
- Amantadin

Tedavi:
- Velbenezin
- Duatetrabenezin

Antipsikotik tedavi başlangıcı → **Saatler ve günler arası** → **Günler ve haftalar arası** → **Aylar ve yıllar arası**

Akut distoni

Parkinsonizm

Tardiv diskinezi

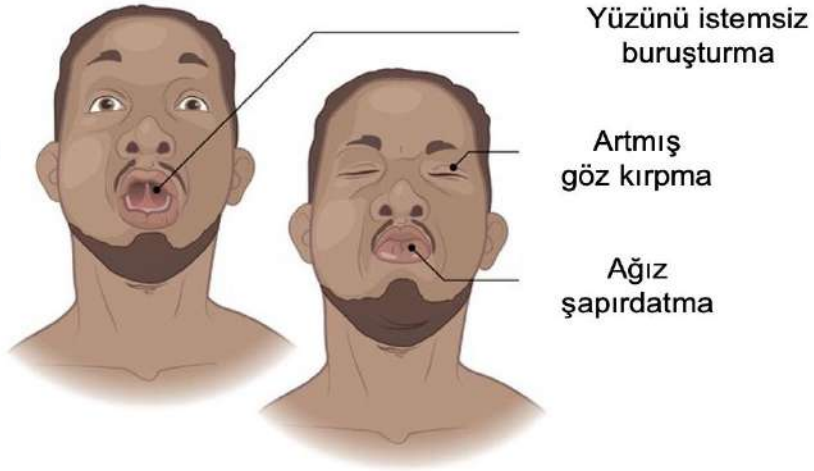

Akatizi

Tedavi:
- Beta blokerler
- Benzodiazepinler
- Benztropin

On altı yaşında erkek hasta çocuk jeneralize tonik klonik tarzda nöbet geçirme yakınması ile başvuruyor. Daha önce nöbet öyküsü olmayan hastanın son bir aydır çocuk psikiyatrisi tarafından OKB tanısı ile başlanan fluoksetin (20 mg/gün), aripiprazol (10 mg/ gün) ve imipramin hidroklorür (50 mg/gün) tedavilerini aldığı öğreniliyor. Hastanın tedavi başlandıktan sonra huzursuz olduğu, aşırı sinirlenme, bağırma, bazen ağlama şeklinde davranışlarının olduğu bildiriliyor. Fizik muayenesinde hiperhidrozisi dikkat çeken hastanın ateş 39°C, tansiyon 150/60 mmHg, nabız 116/dk. olarak saptanıyor. Özellikle alt extremitelerde tonus artışı ve derin tendon reflekslerinde artış ile birlikte ellerinde belirgin tremoru mevcut. Laboratuvar tetkiklerinde, kan gazında pH: 7,062, pCO2 : 41,3 mmHg HCO3 : 10,9 mmol/LCK: 599 U/L saptanıyor. **Hastanın EEG ve beyin MRG normal. Bu hastada en olası tanı aşağıdakilerden hangisidir?**

A. Serotonin sendromu

B. Nöroleptik malign sendrom

C. İlaca bağlı parkinsonizm

D. Akatizi

E. Konversiyon bozukluğu

- Serotonin sendromu, serotonerjik aktivitedeki büyük artışların neden olduğu mental durum değişiklikleri, otonomik instabilite ve nöromüsküler anormallikler (titreme, miyoklonus) ile seyreden hastalık.
- **NMS den ayırt edici bulgular: jeneralize tonik klonik nöbetler ve tremor olması, ayrıca huzursuzluk aşırı sinirlenme bağırma gibi duygu durum bozuklukları ve ateşin 39 olması (NMS de 40 civarında bekliyoruz)**

Psikiyatrik ilaçlar:

- **SSRI'lar: en yaygın neden, SNRI'ler**
- **Serotonin modülatörleri (trazodon)**
- **MAO inh. (tranilsipromin, fenelzin, izokarboksazid, selegilin),TCA'lar**
- **Buspiron**

Psikiyatrik olmayan ilaçlar: Tramadol, Dekstrometorfan, Metoklopramid,

Diğer kimyasal ajanlar

- **MDMA/ecstasy/molly (3,4-Metilendioksimetamfetamin)**
- **LSD (liserjik asit dietilamid)**
- **amfetaminler**
- **Kokain**

	Serotonerjik sendrom	Nöroleptik malign sendrom
Başlangıç	Ani başlangıç	Yavaş başlangıç
Seyir	Hızlı seyir	Yavaş ve uzun seyir
Nöromusküler bulgular	Miyoklonus + tremor	Diffüz rijidite
Refleksler	↑↑↑	↓↓↓
Pupiller	Midriyazis	Normal genişlikte
Gastrointestinal semptomlar	Diyare, artmış bağırsak hareketleri	Etkilenmesi beklenmez
Kreatinin kinaz (CK)	Artabilir fakat şart değil	Mutlaka artar, akut böbrek yetmezliğine neden olabilir
Tedavi	Siproheptadin (seronin ve H1 reseptör blokeri)	Dantrolen (Ryanodin reseptör blokeri) Bromokriptin (dopamin agonisti)
Neden olan ilaçlar	SSRI, SNRI, opiatlarla birlikte MAO inhibitörü	Tipik antipsikotikler

Dr. ÖSS
tıp akademisi

42 yaşında erkek hasta son 4 aydır olan kilo kaybı halsizlik yorgunluk ve depresif bulgular yakınmaları ile başvuruyor. Diş hekimi olarak çalışan hasta sabahları kalkmakta zorlanıyor ve artık tüm islerini aksattığını söylüyor. Son zamanlarda kendisini iyice yorgun bitkin hissediyor, sürekli fastfood yiyormuş. 3 yıl önce boşandıktan sonra majör depresyon tanısı ile paroksetin kullanmış bir müddet sonra düzelmiş. Ayrıca çocukluk çağında ayrılık anksiyetesi tanısı da almış. Annesinde de yaygın anksiyete bozukluğu mevcut. Sertralin tedavisi başlanan hasta 6 sonra semptomlarının düzeldiğini ifade ediyor. **Bu hasta için uzun süreli antidepresan tedavi kullanımı açısından en önemli bulgu hangisidir ?**

A. Erkek cinsiyet

B. Depresif atağın süresi

C. Ailede ankiseyete öyküsü olması

D. Öyküsündeki ayrılık anksiyetesi

E. Depresif atakların sayısı

Uzun süreli antidepresen tedavi kullanımı için risk faktörleri
Erken başlangıç yaşı
Depresif atağın süresi **(en önemli bulgu)**
Atağın şiddeti
Devam eden psikososyal stresörlerin varlığı
İntihar eğilimi
Kalıcı artık depresif semptomların varlığı

Depresyonda intihar için risk faktörleri
S ex (erkek) Kadınlar dener; erkekler tamamlar
A ge (genç yetişkin veya yaşlı)
D epression
P revious (daha önce girişim, en yüksek risk)
E thanol (Alkol uyuşturucu)
R ational thinking loss (Akılcı düşünme kaybı)
S ickness (tıbbi hastalık)
O rganized plan
N o spouse (Eş veya başka bir sosyal destek yok)

akademisi

15 yaşında bir erkek çocuk, "istediğini yaptığı, istediği gibi gelip gittiği" için ailesi tarafından getiriliyor. Ailesi 10 yaşından beri her zaman idare edilmesi zor olduğunu ve sürekli disiplin cezası almasına rağmen bir türlü akıllanmadığını bildiriyorlar. Son 2 yılda davranışları daha da kötüleşmiş; geçen ay iki kez tutuklanmış, biri saldırıdan, diğeri vandalizmden. Şu anda gözetim altında. Ailesi, birkaç kez odasında sarhoş bulduklarını ve son zamanlarda odasında marihuana gereçleri bulduklarını belirtiyor. muayene sırasında hasta somurtkan ve minimal koopere. Sık sık sinirli ve asabi olduğunu söylüyor. Giysileri sigara kokuyor. Fizik muayenede göğüste ve üst ekstremitelerde birkaç dövme ve birkaç vücut piercingi görülüyor; başka bir anormallik tespit edilmiyor. Ruhsal durum muayenesinde, sinirli bir ruh hali ve zayıf göz teması görülüyor. **En olası tanı aşağıdakilerden hangisidir?**

A. Antisosyal kişilik bozukluğu

B. Bipolar bozukluk

C. Davranış bozukluğu

D. Distimik bozukluk

E. Aralıklı Patlayıcı Bozukluk

- **Davranış bozukluğu**, çocuklarda ve ergenlerde insanlara ve hayvanlara yönelik amaçlı saldırganlık gibi davranışsal sorunları ifade eder. Bu çocuklar, yetişkin olarak **antisosyal kişilik** bozukluğu geliştirme riski altındadır.
- **18 yaş altında bu semptomları olan hastada davranış bozukluğu olarak değerlendirilir**
- **A şıkkı :** Antisosyal kişilik bozukluğu, empati eksikliğinden kaynaklanan, başkalarının haklarının yaygın olarak ihlal edilmesi, saldırganlık ve başkalarına karşı düşmanca ve manipülatif bir tutumla sonuçlanan bir B kümesi kişilik bozukluğudur
- **Bipolar bozukluk** → mani + depresif ataklar
- **Distimik bozukluk** kalıcı depresif duygudurum ve kronik depresyon
- **Aralıklı patlayıcı bozukluk** , genellikle provokasyonun büyüklüğüyle orantısız olan dürtüsel ve patlayıcı öfke patlamaları ile karakterizedir.

tıp akademisi

36 yaşında erkek mahkum hasta ceza evinde çok miktarda havuç yiyerek sarılık geçirme taklidi yapıyor. **Hastanın bu davranışı hangi psikiyatrik terimi ifade eder ?**

A. Temaruz

B. Yapay bozukluk

C. Konversiyon bozukluğu

D. Psikotik bozukluk

E. Depresyon

Temaruz	Munchausen Sendromu (yapay bozukluk)	Konversiyon
İşten kaçma veya tazminat almak için **bilinçli** numara yapar. Tanı testlerinin takibini yapmaz, tedaviyi uygulamaz Hedefi gerçekleşince (işten kaytarınca) şikâyetler **biter**	**Yapay**dır, bilinçli şekilde rol yapar. Tıbbi bakım almak için **kronik** şekilde "**hasta rolü**" yapar Birden fazla hastaneye yatış öyküsü →**İnvaziv işlemler** talep etme Kadınlarda ve sağlık çalışanlarında sık	Diğer adı fonksiyonel **nörolojik** belirti bozukluğu Genç adölesan **kadın**larda daha sıktır Anatomi ve patolojiye uymayan nörolojik semptomlar Lokal felç veya duyu kaybı, körlük, mutizm veya konvülsiyon Yakınmalar düzmece değildir Belirtilere ilgisiz, kayıtsız kalma durumu sık izlenir

Somatizasyon

Tanı kriterleri

- En az 4 ayrı yerde ağrı
- En az 2 GİS semptomu
- En az 1 genitoüriner sistem yakınması
- Enaz 1 pseudo nörolojik semptom (parestezi,parezi,bayılma,körlük,sağırlık, kasılmalar,yutma güçlüğü vs.)
- Somatizasyon bozukluğunda hipokondriyazisden farklı olarak esas endişe, katastrofik ve hayatı tehdit eden bir hastalıktan ziyade, açıklanamayan çoğul bedensel belirtiler üzerine yoğunlaşmıştır.

Aşağıdakilerden hangisi kişilik bozuklukları arasında yer almaz ?

A. Siklotimik kişilik bozukluğu

B. Borderline kişilik bozukluğu

C. Histiriyonik kişilik bozukluğu

D. Narsistik kişilik bozukluğu

E. Bağımlı kişilik bozukluğu

Kişilik bozuklukları

1.A kümesi
- Şizoid
- Şizotipal
- Paranoid

2.B kümesi
- Borderline
- Histiriyonik
- Narsistik

3.C kümesi
- Çekingen
- Bağımlı
- Obsesif Kompülsif

DSM-5 kişilik bozuklukları	
A kümesi Garip-Sıra dışılardır, anlamlı sosyal ilişkiler geliştiremezler. Psikoz yok ama şizofreni ile ilişkili.	Şizoid (şüpheci, güvensiz) Şizotipal (yalnız, duygusuz) Paranoid (sıra dışı düşünceler, algı ve hareketler)
B kümesi Dramatik, duygusal, tutarsız. Duygu durum bozuklukları ve madde bağımlılığıyla ilişkili.	Antisosyal (kuralları çiğneyen) Borderline (kendisine zarar verir, labil mood, kaotik iliskili) Histiriyonik (yüzeysel ve dikkat eksikliği) Narsistik (empati eksikliği, grandiyoz)
C kümesi Endişeli veya korkulu tiplerdir. Anksiyete bozuklukları ile ilişkili	Çekingen (eleştiriden korkan, reddeder) Bağımlı (yapışkan, sürekli ilgi bekler) Obsesif Kompülsif (rijid, kontrolcü ve mükemmeliyetçi)

akademisi

27 yaşında bir kadın, yeni bir işe başlamadan önce rutin muayene için geliyor. 10 yıldır tıkınırcasına yeme ve kendi kendine kusma öyküsü var, İlaç almıyor. Alkol veya yasa dışı uyuşturucu kullanım öyküsü yok . 178 cm boyunda ve 72 kg ağırlığındadır; BMI 23 kg/m^2'dir. Ateşi 37°C, nabzı 70/dk, solunumu 10/dk ve kan basıncı 120/70 mm Hg'dir. Fizik muayenede sarı diş minesi ve karın çizgileri görülüyor. **Serum çalışmalarının aşağıdaki anormalliklerden hangisini göstermesi daha olasıdır?**

A. Azalmış bikarbonat konsantrasyonu

B. Artmış amilaz aktivitesi

C. Artmış magnezyum konsantrasyonu

D. Artmış potasyum konsantrasyonu

E. Artmış sodyum konsantrasyonu



- **Bulimia nervoza**, 3 ay veya daha uzun bir süre boyunca, haftada en az bir kez meydana gelen, kontrol edilemeyen yeme ve kusma, müshil veya diüretik ilacalar gibi ilaçların kullanımı ile seyreden bir hastalık .
- Anoreksiya nervozalı hastalardan farklı olarak, **bulimia nervozalı hastalar tipik olarak normal bir VKİ'ye sahiptir.**
- Bu Hastalar **parotis bezi büyümesi**, mideden salgılanan hidroklorik asitin diş minesini aşındırması ve buna bağlı **diş çürükleri**,
- Hastaların kendisini kustururken kesici dişlerin **eklemlere** hasar vermesine bağlı **yaralar** ve aşırı yemek yemeden kaynaklanan karın aşırı şişkinliğinin neden olduğu karın çizgileri diğer tipik bulgulardır.
- Aşırı yeme, tükürük bezlerini aşırı uyarır → **amilaz** aktivitesi artar.
- Mide hidroklorik asit **kaybı hipokloremi ve metabolik alkaloza** yol açar.
- Aşırı kusmaya bağlı olarak **Mg, K ve Na** düzeyleri azalırken, **bikarbonat** düzeyi kompansasyon için artar
- Şiddetli vakalarda taşikardi ve hipotansiyon gibi **hipovolemi** belirtileri mevcut olabilir.
- GNRH a bağlı olarak LH, FSH östrojen testesteron azalır. (Sekonder amenore nedeni)

tıp akademisi

22 yaşında kadın hasta, 4 saatlik şiddetli, ajite davranış öyküsü nedeniyle acil servise getiriliyor. Üniversitedeki oda arkadaşları yasadışı uyuşturucu kullanmış olabileceğinden endişe ediyor. Bilinen benzer davranış veya önemli hastalık öyküsü yok ve İlaç kullanmıyor. Ateşi 38°C , nabzı 120/dk, solunumu 20/dk ve kan basıncı 140/90 mm Hg'dir. Psikiyatrik muayenesinde: yüksek sesle, hız ve ritim açısından hızlı konuşuyor. Ruh halini "vahşi" olarak tanımlıyor; Duygulanımı tepkisel, ancak öncelikle coşkulu ve sinirlidir. Halüsinasyon görmediğini söylüyor. Muayene sırasında bir güvenlik görevlisine saldırarak ve bir panoyu yere fırlatarak acil servisten kaçmaya çalışıyor. **Bu hastanın semptomlarının en olası nedeni aşağıdaki maddelerden hangisinin intoksikasyondur?**

A. Kannabis

B. Ekstasy (3,4-methylenedioxymethamphetamine)

C. Eroin

D. LSD

E. Metamfetamin

Amfetamin intoksikasyonu
Öfori, konsantrasyon artışı, tremor
Hipertermi, midriyatik pupil
Konvulziyon
Halüsinasyon, Paranoid şizofreniye benzer semptomlar

- **Kannabis**→ Esrar öfori, paranoya, halüsinasyonlar, iştah artışı, **konjonktival enjeksiyon** ve bilişsel yavaşlama yapan bir halüsinojendir
- **Ekstasy** → **öfori, disinhibisyon ve hiperaktivite ile karakterize halüsinojenik** bir uyarıcıdır. Bu hastanın davranışı agresif ve şiddetli, metamfetamin olasılığını artırıyor.
- **Eroin** (opiyattır, SSS depresanı) → Opiat intoksikasyonu sedasyon, bradikardi ve hipotansiyona neden olur, depresif solunum dürtüsü ve **miyotik pupil**.
- **LSD** →işitsel ve görsel halüsinasyonlara, **depersonalizasyon, geçmişe dönüşlere ve paranoyaya n**eden olduğu bilinen güçlü bir halüsinojendir. Paranoya, Psikoz, depersonalizasyon, işitsel ve görsel sanrılar

tıp akademisi

Kokain intoksikasyonu	Kokain yoksunluğu
Öfori, konsantrasyon artışı, tremor **Hipertermi, midriyatik pupil (TUS)** Konvulziyon, sterotipik hareketler Bruksiszim Halüsinasyon, Paranoid şizofreniye benzer semptomlar	Bitkinlik, yorgunluk, değersizlik duyguları, depresyon **Psikomotor retardasyon** Canlı hoş olmayan rüyalar

Opiyat yoksunluğu	Opiyat intoksikasyonu
Grip benzeri tablo Anksiyete, insomnia **Dilate pupiller** Bulantı kusma diyare, abdominal kramplar →parasempatik artisi Lakrimasyon, rinore	Analjezi Solunum depresyonu Bulantı kusma solunum depresyonu, **pin point pupil** **Soğuk ve nemli deri** **Pruritis** →histaminik desarj

tıp akademisi

tıp akademisi

TUS / 2026

KÜÇÜK STAJLAR

CERRAHİ BRANŞLAR

BEYİN FIRTINASI

Op. Dr. Salih ERTEM

Weber sağa lateralize, Rinne bilateral pozitif ise **en muhtemel tanı nedir?**

A) Sol ani idiopatik işitme kaybı

B) Sağ efüzyonlu otitis media

C) Sağ meniere

D) Sağ otoskleroz

E) Sol dış kulak yolu atrezisi

1- Sol total işitme kaybı

2- Sağ kronik otitis media

3- Sol Otoskleroz

4- Sol Meniere Hastalığı

5-Temporal radyonekroz

Hangi durumlarda Weber sağa lateralize, Rinne ise solda negatif sağda pozitif olabilir.

A) Yanlız 2 B) Yalnız 5 C) 1 ve 5

D) 1 ve 3 E) 2, 3 ve 4

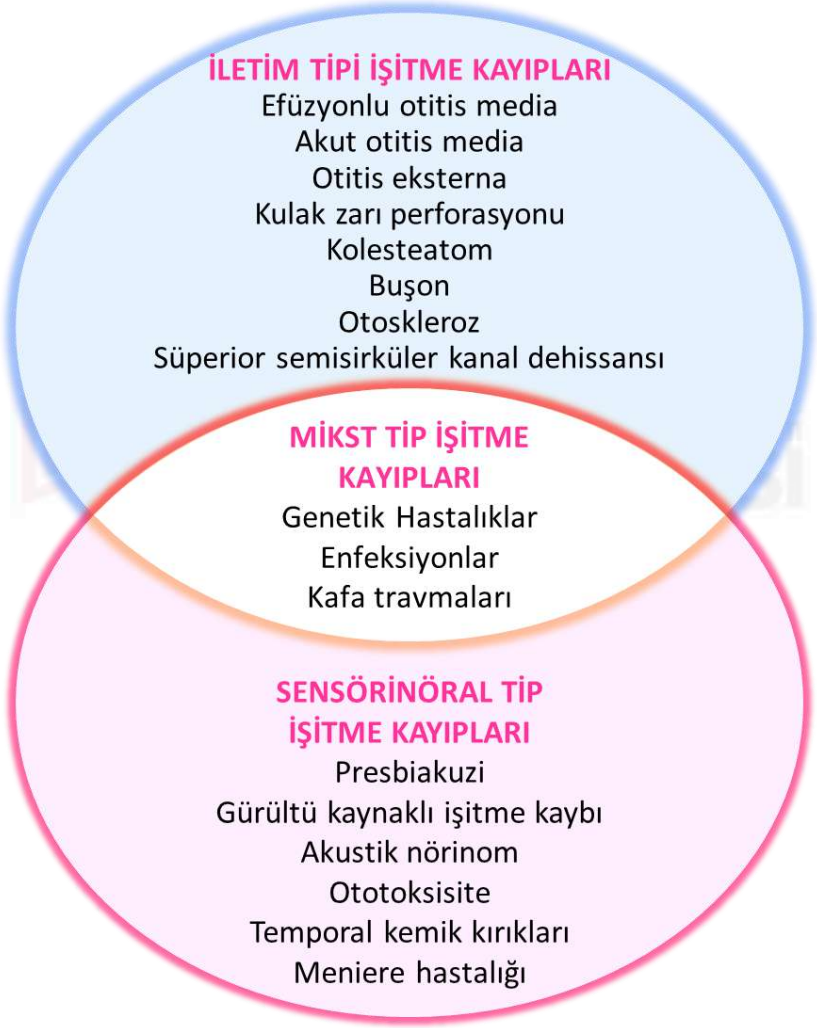

20 aylık kız çocuğu, 2 gündür devam eden ateş ve sağ kulak ağrısı nedeniyle annesi tarafından acil servise getiriliyor. Anne, kızının geçtiğimiz yıl boyunca antibiyotiklerle düzelen dört kez aynı semptomlara sahip olduğunu söylüyor. Hasta haftanın 5 günü kreşe gidiyor ve yüzme dersi alıyor. Kendi ilacı ve alerjisi olmadığı biliniyor. Aşıları güncel. Ateşi 38,5°C ve diğer vitalleri normal. Muayene sırasında ağlıyor ve sağ kulağını çekiyor. Sağ kulağın otoskopisinde eritemli, şişkin kulak zarı görülüyor. Muayenenin geri kalanında herhangi bir anormallik yok. **Bu hastada bu semptomların tekrarlamasını önlemek için aşağıdakilerden hangisi en iyi yaklaşımdır?**

A) Timpanoplasti

B) Yüzdükten sonra asetik asit kulak damlası

C) Timpanostomi tüpü yerleştirilmesi

D) Geniz eti ameliyatı

E) Profilaktik amoksisilin tedavisi

Akut otitis media

Akut Otitis Media

- Şiddetli kulak ağrısı ve ateşle başlar. Zar perforasyonu oluşursa, kanlı pürülan akıntı oluşur ve akıntıdan sonra ağrının ve ateşin azalması tipiktir.
- Genellikle tek taraflıdır ve kendini sınırlar.
- Kulak zarı hiperemiktir ve dışa bombelidir.
- Önce viral başlar sonra bakteriyele dönüşür, o nedenle antibiyotik (amoksisilin+klavunat) verilir.

Akut otitis medianın en sık görülen süpüratif komplikasyonu aşağıdakilerden hangisidir?

A) Kolesteatoma

B) Akut mastoidit

C) Lateral sinüs tromboflebiti

D) Menenjit

E) Fasiyal paralizi

Akut otitis medianın çocuklarda en sık görülen kafa içi komplikasyonu aşağıdakilerden hangisidir?

A) Beyin apsesi

B) Otitik hidrosefali

C) Lateral sinüs tromboflebiti

D) Menenjit

E) Fasiyal paralizi

Otitis media komplikasyonları

İntrakranial

- Menenjit
- Lateral sinüs tromboflebiti
- Epidural apse
- Subdural apse
- Beyin apsesi
- Otitik hidrosefali

Ekstakranial

İntratemporal

- Akut mastoidit
- Fasial paralizi
- Labirentit
- Labirent fistülü
- Petrozit

Ekstratemporal

- Postauriküler apse
- Bezold apsesi
- Luc apsesi
- Jugulodigastrik apse

20 aylık kız çocuğu son 5 gündür ateş ve huzursuzluk şikayeti ile getiriliyor. Her zamankinden daha az hareketli ve daha az yemek yemiyormuş. Hasta son bir yılda birden fazla akut otitis media atağı geçirmiş ve bunların tümü oral antibiyotiklerle düzelmiş. Ateş 38.6 °C, kan basıncı 100/60 mm Hg, nabız 120/dk. Sağ kulak muayenesinde kulak arkasında hassasiyet ve şişlik olan çıkıntılı bir kulak kepçesi fark ediliyor. Otoskopi, dış kulak kanalının daraldığını gösteriyor ve kulak zarı görülemiyor. Sol kulak muayenesi normal. **Bu hasta için en olası tanı nedir?**

A) Akut mastoidit

B) Koleastoma

C) Nekrotizan eksternal otit

D) Parotit

E) Perikondrit

tıp akademisi

33 yaşında kadın aralıklı baş dönmesi şikayetiyle geliyor. Hasta 1-2 saat süren yoğun mide bulantısının eşlik ettiği şiddetli dönme hissi tarif ediyor. Hasta son 2 yıl içinde birkaç benzer atak geçirmiş ancak semptomları tetikleyen herhangi bir faktör fark etmemiş. Ayrıca bu ataklar sırasında sağ kulağında "mekanik bir uğultu" sesi duyuyormuş. Hastanın ilişkili baş ağrısı, kulak ağrısı veya kulak akıntısı yok. Vitalleri stabil. Odyogramda sağ kulakta sensorinöral işitme kaybı tespit ediliyor. **Bu hastanın durumunun en olası nedeni aşağıdakilerden hangisidir?**

A) Kranial siniri sıkıştıran iyi huylu tümör

B) Merkezi sinir sistemi demiyelinizasyonu

C) Artmış endolenfatik basınç

D) Karanlık labirentin şişmesi

E) Yarım daire kanallarında gevşek kalsiyum artıkları

tıp akademisi

12 yaşında kız hasta, 3 gündür sağ gözünde şiddetli ağrı ve şişlik şikayeti nedeniyle acil servise getiriliyor. Son 2 haftadır burun tıkanıklığı ve sürekli hafif başlayamn fakat bir iki gündür artan şiddetli baş ağrısı şikayeti varmış. Yaklaşık 10 gün önce diş çürüğü nedeniyle diş dolgusu yapılmış. Ateşi 38,3°C, nabzı 89/dakika ve kan basıncı 110/70 mm Hg. Muayenede sağ gözde proptoz görülüyor. Etkilenen gözde görme bozuk. Sağ üst ve alt göz kapakları eritemli, şiş ve dokunulduğunda hassas. Göz hareketleri şiddetli ağrılı. Baş ağrısı öne eğilmekle şiddetleniyor, sırtüstü yatınca düzeliyor. **Bu hastanın mevcut semptomlarının en olası nedeni aşağıdakilerden hangisidir?**

A) Kavernöz sinüs trombozu

B) Dental apse

C) Orbital mukormiköz

D) Etmoid sinüsten bakteriyel enfeksiyon yayılması

E) Sfenoid sinüsten viral enfeksiyon yayılması

Sinüzit komplikasyonları

İntrakranial
- Menenjit
- Epidural apse
- Subdural apse
- Beyin apsesi

Kemik
- Postt puffy tümörü
- Mukosel
- Mukus retansiyon kisti

Orbital
- Preseptal sellülit
- Postseptal sellülit
- Subperiostal apse
- Orbital apse
- Kavernöz sinüs trombozu

Diğer
- Süperior orbital fissür sendromu
- Orbital apeks sendromu

7 yaşında erkek çocuk, sağ gözde 2 gündür devam eden fotofobi ve perioküler alanda kaşıntı nedeniyle acil servise getirildi. O sabah sağ gözünün kirpiklerinde de kabuklanmalar varmış. Çocuğun astım ve atopik dermatit öyküsü var. İlaçları arasında inhale steroidler ve salbutamol yer alıyor. Vital bulgular normal sınırlarda. Fizik muayenede konjonktival enjeksiyon ve etkilenen gözde sulu akıntı ile kızarıklık görülüyor. Üst ve alt göz kapaklarında eritematöz tabanlı çok sayıda vezikül var. Görme keskinliği muayenesi normal. **Aşağıdakilerden hangisi en olası sebeptir?**

A) Staphylococcus aureus

B) Chlamydia trachomatis

C) Adenovirus

D) Herpes simpleks virüsü

D) Allerjenler

tıp akademisi

5 yaşında erkek çocuğu, 2 haftadır sağ gözünden sulu akıntı gelmesi nedeniyle getiriliyor. Ateşi 37,2°C, nabzı 90/dk ve solunumu 18/dk. Sağ göz muayenesinde kirpiklerde matlaşma görülüyor. Sağ göz kapağı ters çevrildiğinde, üst tarsal konjonktivada hiperemi, foliküller ve papillalar görülüyor. Sağ gözün yarık lamba muayenesinde limbik bölgede ve bulbar konjonktivada foliküller görülüyor. Saat 12 pozisyonunda neovaskülarizasyonla birlikte korneada bulanıklık var. Sol göz muayenesi normal. Her iki gözün direkt oftalmoskopisinde herhangi bir anormallik yok. Sağ preauriküler LAP mevcut. **Aşağıdakilerden hangisi en olası sebeptir?**

A) Vernal konjonktivit

B) Dev papiller konjonktivit

C) Neisseria konjonktiviti

D) Akut herperik konjonktivit

E) Trachoma konjonktiviti

tıp akademisi

85 yaşında bir erkek, alnında, burun ucunda ve sol gözünde kızarıklık nedeniyle geliyor. Ayrıca ağrıdan ve görme azalmasından şikayet ediyor. Son 5 gündür ateş, halsizlik ve sol göz çevresinde yanma hissi var. Ateş 38,1 C, tansiyon 140/90 mmHg, nabız 92/dk, solunum sayısı 14/dk'dır. Fizik muayenede periorbital bölgede ve kapak kenarlarında veziküler döküntü tespit ediliyor. Sol göz, konjontivada kemozis mevcut ve kırmızıdır. Korneada dentriform ülserler görülmekte. **En olası tanı nedir?**

A) Herpes simpleks keratiti

B) Dakriosistit

C) Bakteriyel keratit

D) Trigeminal nevralji

E) Herpes zoster oftalmikus

tıp akademisi

Bakteriyel keratit

- Keratitin %90 nedeni bakterilerdir.
- En sık etkenler; Staf.epidermidis ve aureus, Strep.pneumonia
- Lensle en çok ilişkili Pseudomonas A.
- Progresif ağrı, kırmızı göz, yabancı cisim hissi, pürülan akıntı, fotofobi, aşırı sulanma, bulanık görme, konjonktival enjeksiyon
- Acil göz konsültasyonu
- Topikal geniş spektrumlu antibiyotik (siprofloksasisn, ofloksasis, tobramisin/gentamisinli sefazolin), Kortikosteroidler, Midriyatikler, Kontakt lens hijyeni

Herpes simpleks keratiti

- Etken **HSV Tip 1**
- Gelişmiş ülkelerde enfeksiyöz kornea hastalığına bağlı körlüğün en sık nedenidir.
- Genellikle tek taraflıdır.
- Ağrı, sulanma, yabancı cisim hissi, kırmızı göz, görmede azalma, göz kapağı ödemi, korneada hipoestezi (kornea refleksi kaybı)
- Dentritik keratit
- Antiviraller
- Steroid kontrendike; istisnalar???

Herpes zoster oftalmikus

- Etken **Varisella Zoster Virüsü**
- Oftalmik sinirin dağılımında, tek taraflı veziküller ve göz tutulumu ile karakterize
- **Prodrom;** Baş ağrısı, ateş, huzursuzluk Görmede azalma, yabancı cisim hissi, fotofobi, korneal hipoestezi, göz ağrısı, veziküler döküntüler
- Dendtirik lezyonlar
- Antiviraller

Diğer keratitler

- **Fungal keratit:** En sık etken Fusarium. Risk faktörleri; Mantarla kontamine olmuş bitki materyallerinin (tahta,diken) göze batması, steroid ve antibiyotik kullanımı. Tedavi; antimikotikler
- **Protozoal keratit:** Etken Akantomoeba. İmmün sistemi sağlam, lens kullanan fakat lens temizliğine dikkat etmeyen kişilerde görülür. Antibiyotik tedavisine rağmen iyileşmeyen veya şiddetlenen keratitlerde akla gelmeli. Halka şeklinde (ring) infiltrasyon, yeşil kornea boyanır. Topikal antiseptik (klorheksidin
- **Helmintik keratit (Onkoserkiyazis/nehir körlüğü) :**Etkeni Onchocerca volvulus'dur. Dünyada enfeksiyona bağlı körlüklerin ikinci ek sık nedeni

NONİNFEKSİYÖZ KERATİTLER

- **Fotokeratit:** Yoğun UV ışına maruziyet sonrası oluşan keratit
- **Ekspojure keratopati:** Gözü tam kapatamama nedeniyle oluşan korneal kuruluk sonucu oluşajn keratit.
- **Nörotropik keratit:** Oftalmik sinir disfonksiyonu sonucu korneal duyunun kaybolması nedeniyle oluşan keratit. Konik herpes enfeksiyonu, tümörler, sinir hasarı yapan nörotoksik ilaçlar, lepra, radyasyon. Suni gözyaşları

Kırma kusurları ile ilgili hangisi yanlıştır?

A) Emetropi 6 metre mesafedeki cisimlerin görüntüsünün akomodasyonsuz olarak retina üzerine düşürülmesidir.

B) Işığın en çok kırıldığı yer lenstir.

C) Lensin kırıcılığı akomodasyon refleksi sayesinde değişebilir.

D) Miyopi açık açılı glokom için, hipermetropi açı kapanması glokomu için risk faktörleridir.

E) Presbiyopi hipermetroplarda daha erken yaşlarda oluşabilir.

F) Akomodasyon felcinde midriyazis olur, kişi yakını görmekte zorlanır.

G) Akomodasyon spazmı miyozise ve yalancı bir niyopiye neden olur.

80 yaşında erkek hasta bu sabah uyandığında sol gözünde ani görme kaybı nedeniyle acil servise geliyor. Bu semptomla ililişkili bir ağrısı yok. Özgeçmişinde HT+. Mevcut laçlar arasında ramipril var. 60 yıldır günde bir paket sigara içiyor. Vital bulgular normal. Sağ göz muayenesinde anormallik yok. Sol gözün fundoskopik muayenesinde optik diskte şişlik, retina kanamaları, genişlemiş ve kıvrımlı damarlar ve pamuk şeklinde lekeler görülüyor. **En olası tanı aşağıdakilerden hangisidir?**

A) Akut açı kapanması glokomu

B) Akut anterior üveit

C) Amorozis fugax

D) Santral retinal ven tıkanıklığı

E) Optik nörit

	Retinal arter tıkanıklığı (Gözün inmesi)	Retinal ven tıkanıklığı (Gözün DVT si)
Klinik	• Ani derin görme kaybı • Ağrısız • Monoküler	• Değişken, genellikle daha yavaş seyirli görmede bulanıklık • Ağrısız • Monoküler
Etiyoloji	• Embolizm • Vaskülit • Vasospazm • Orak hücreli anemi, travma • Glokom	• Hiperkoagülabilite yapan durumlar (tipik stroke nedenleri; DM, HT) • Glokom • Orbital tümörlerin basısı
Tanı	• Retinal soluklaşma (**Japon bayrağı manzarası**) • Maküler çilek kırmızısı lekesi • +/- afferent pupil defekti	• Optik disk ödemi • Diffüz retinal hemorojiler • **Kan ve gök gürültüsü manzarası**
Tedavi	• Göze masaj, Göz içi basıncı azlat (topikal B-bloker, i.v acetozolamid, i.v mannitol), embolektomi	• Spesifik tedavi yok

55 yaşında kadın, sol gözünde ani başlayan şiddetli ağrı, görme bulanıklığı, bulantı ve kusma şikayetleri ile acil servise geliyor. Belirtiler birkaç dakika önce sinemada film izlerken başlamış. Vitalleri normal. Muayenede azalmış görme keskinliği mevcut. Sol gözde puslu kırmızı bir kornea, sığ ön oda ve sabit middilate pupil görünüyor. Sol gözü dokunma ile sert. **Bu hasta için en olası tanı nedir?**

A) Primer açık açılı glokom

B) Konjontivit

C) Akut açı kapanması glokomu

D) Anterior üveit

E) Korneal abrazyon

tıp akademisi

AÇIK AÇILI GLOKOM

- %90
- Risk faktörleri: ileri yaş (+40), diyabet, Miyopi, Aile öyküsü, Steroid
- Başlangıçta asemptomatiktir fakat sinsi ilerler. Baş ağrısı, karanlık adaptasyonunun bozulması, bilateral progresif görme alanı kaybı gelişir. AĞRI YOK!!!.
- Tonometri, gonioskopi, fundoskopi (artmış cup disk oranı)
- Medikal tedavi ; Uveoskleral akımı arttıran ilaçlar (Prostaglandin 2 alfa analogları), Trabeküler akımı arttıran ilaçlar (Kolinerjikler/M3 agonsitler), hümor aköz üretimini azaltanlar (beta blokerler, alfa1-2 agonistler, karbonik anhidraz inhibitörleri)
- Cerrahi tedavi: trabeküloplasti, trabekülektomi

KAPALI AÇILI GLOKOM

- %10
- Midriyazis (atropin, karanlık, stres/korku), İleri yaş, kadın cinsiyet, skar ve adezyona neden olacak göz travması, sığ ön kamara (hipermetropi, kısa göz), Rubeosis iridis
- Ani başlangıçlı; genellikle tek taraflı kırmızı, sert ve şiddetli ağrılı göz, bulanık görme, middilate ve ışığa tepkisiz pupil, Işık etrafında halo, frontal baş ağrısı, mide bulantısı, kusma
- ACİL Medikal: Hasta supin pozisyonda yatırılır, topikal pilokarpin, timolol, apraklonidin, ve intravenöz asetazolamid, semptomatik
- Acil cerrahi tedavi; Acil medikal tedaviye rağmen GİB düşmezse, ön kamara parasentezi, lazer periferal iridotomi, lazer periferal iridoplasti, İridektomi
- Midriyatikler kontrendike

64 yaşında kadın hasta, 6 aydır kitap okurken bulanık görme şikayeti nedeniyle başvuruyor. Farklı güçlere sahip birden fazla reçetesiz gözlük kullanmayı denemiş, ancak fayda görmemiş. Hipertansiyonu ve tip 2 diyabeti var. İnsülin ve enalapril kullanıyor. Ateşi 37,1 C, nabzı 80/dakika ve kan basıncı 126/84 mmHg. Göz bebekleri yuvarlak ve ışığa yavaş tepki veriyor. Sol gözde görme keskinliği 6/60., sağ gözde ise 6 feetten parmak sayma keskinliği var. Fundoskopide optik diskin iki taraflı solukluğu görülür. Cup-disk oranı sol gözde 0,7, sağ gözde 0,9'dur (N = 0,3). Aşağıdakilerden hangisi en olası tanıdır?

A) Hipertansif retinopati

B) Yaşa bağlı makula dejenerasyonu

C) Diabetik retinopati

D) Açık açılı glokom

E) Optik nörit

tıp akademisi

Kemik kırıklarının yönetimi ile ilgili hangisi doğrudur?

A) Krepitasyon kemik kırığının varlığını gösteren bir muayene bulgusu olduğu için duymak için kırık alanı hafif zorlanmalı

B) İmmobilizasyon yağ embolisi riskini azaltır

C) Kostal kırıklar çoğu zaman analjezik bile gerektirmeden kendiliğinden iyileşir.

D) X-ray grafilerin (hastayı daha fazla radyasyona maruz bırakmamak adına) tek yönden çekilmesi yeterlidir.

E) Pediatrik kırıkların birçoğunda, çocuğun gelişimini bozmamak adına risk almamak için açık redüksiyon gerekir.

tıp akademisi

7 yaşındaki erkek çocuk, uzandığı kolun üzerine düştükten sonra sol kolunda ağrı ve sol kolunu dirseğinden hareket ettirememe nedeniyle acil servise getiriliyor. Muayenede sol kol şiş, hafif soluk ve ödemlidir. Radyal nabz sağlam. Hastanın radyografisinde suprakondiler humerus kırığı tespit ediliyor. Hasta muayenesini beklerken, birden fazla dozda analjezik tedavisine rağmen artan ağrı şikayeti var. **Bu hastada en önemli endişe edilmesi gereken durum hangisidir?**

A) Posttravmatik stres bozukluğu

B) Geçici nöropraksi

C) Açık redüksiyon gerekmesi

D) Kompartman sendromu

E) Narkotik aşırı kullanımı

23 yaşında erkek hasta, futbol oynarken darbe aldıktan 30 dakika sonra acil servise getiriliyor. Şiddetli sağ omuz ağrısı var ve omzunu hareket ettiremiyor. Fizik muayenede sağ üst ekstremitenin dışa rotasyonlu ve hafif abduksiyonda olduğu görülüyor. Sağ omuz ekleminin palpasyonunda hassasiyet ve boş glenoid fossa görülüyor. Sağ humerus başı korakoid çıkıntının altında palpe ediliyor. Sol üst ekstremite normal görünüyor. Radyal nabızlar her iki tarafta palpe edilebiliyor. Sağ omuzun röntgeni şekideki gibidir. **Bu hasta aşağıdaki komplikasyonlardan hangisi açısından en büyük risk altındadır?**

A) Bilek fleksörlerinin ve iç el kaslarının felci

B) Başparmak, işaret parmağı ve orta parmakların sırt kısmındaki duyunun azalması

C) Üst kol yan tarafta azalmış duyu hissi

D) Başparmak, işaret ve orta parmaklarına fleksiyon yaptıramama

E) Yan alt kolun azalmış duyu hissi

7 yaşındaki erkek çocuk, uzandığı eli üzerine düştükten sonra acil servise getiriliyor. Muayenede çocuk sürekli ağlıyorken dirseğin hemen üzerinde belirgin ekimoz veşişlik tespit ediliyor. Sağ kolunu fleksiyonda tutuyor ve ağrı nedeniyle kolunu kaçırıyor. İncelenen grafide deplase suprakondiler humerus kırığı saptanıyor. **Bu hasta hangi komplikasyon için en büyük risk altındadır?**

A) Aksiller sinir hasarı

B) Brakial arter hasarı

C) Brakial pleksus hasarı

D) Subklavian arter hasarı

E) N. muskulokutanöz hasarı

tıp akademisi

35 yaşında kadın hasta sağ kolu üzerine düşme sonrası acil servise geliyor. Radius distal kırığı saptanan hastanın direkt grafisi şekildeki gibidir. Cildin yumuşak olduğu görülüyor. Ödem saptanmıyor. **Bu hastanın tedavisindeki en uygun basamak nedir?**

A) Kapalı redüksiyon ve kısa kol alçı sonrası grafi kontrolü

B) Perkütan çivi uygulaması

C) Eksternal fiksasyon

D) Açık redüksiyon

E) Açık cerrahi

tıp akademisi

17 yaşında erkek hasta, 3 aydır devam eden sağ diz ağrısı nedeniyle başvuruyor. Ağrının geceleri ve okulda spor yaparken daha da arttığını belirtiyor. Dizinde herhangi bir travma ya da eklemlerinde daha önce herhangi bir sorun yaşamamış. Vital bulgular normal sınırlarda. Sağ diz muayenesinde sıcaklık veya eritem olmaksızın hafif şişlik ve hassasiyet mevcut ve hareket açıklığı sınırlı. Antaljik bir yürüyüşü mevcut. Laboratuvar sonuçlarında alkalin fosfatazın 180 U/L ve eritrosit sedimantasyon hızının 80 mm/saat olduğunu göstermektedir. Sağ dizin röntgeni şekildeki gibidir. **Aşağıdakilerden hangisi en olası tanıdır?**

A) Osteoklastom
B) Ewing sarkom
C) Osteokondrom
D) Kondrosarkom
E) Osteosarkom

63 yaşında obez bir erkek, son bir hafta içinde 3 kez kırmızı idrar yapması nedeniyle doktora geliyor. Hasta benzin istasyonunda pompacı olarak çalışıyor. Geçtiğimiz ay boyunca tekrarlayan baş ağrıları ve aralıklı bulanık görme şikayeti de varmış. Benign prostat hiperplazisi var. Hasta son 40 yıldır günde bir paket sigara içiyormuş. Ateşi 37,4°C, nabzı 90/dakika ve kan basıncı 152/95 mm Hg. Muayenede kızarık bir yüz görülüyor. Kardiyopulmoner muayenede herhangi bir anormallik yok. Karın yumuşak ve hassas değil. Dijital rektal muayenede nodül içermeyen genişlemiş bir prostat görülüyor. İdrar tahlili şunları gösterir: **Aşağıdakilerden hangisi en olası tanıdır?**

A) Nefrolitiyazis

B) Transizyonel hücreli mesane kanseri

C) Pyelonefrit

D) IgA nefropatisi

E) Renal cell karsinomu

Kan	3+
Glukoz	negatif
Protein	negatif
WBCs	1–2/hpf
RBCs	40–45/hpf
RBCx silendir	yok

Böbrek enfeksiyonları ile ilgili aşağıdaki ifadelerden hangisi **yanlıştır?**

A) Ksantogranülomatöz Pyelonefrit berrak hücreli RCC ile karışır.

B) Tüberküloz ekstrapulmoner en sık yerleştiği yer böbrektir.

C) Renal tüberküloz en sık hematojen yolla böbreğe yayılır.

D) BT' de pyelonefrite ek olarak gaz görülmesi amfizematöz piyelonefrite işaret eder.

E) Böbrek tiroidizasyonu renal apseye spesifik bir bulgudur.

- **KRONİK PYELONEFRİT**
- Tekrarlayan veya kalıcı akut piyelonefritin bir sonucu olarak,
- intertisyel tübüllerin ilerleyici enflamasyonudur.Bilateral olursa KBY gelişebilir
- Predispozan faktörler; VUR, idrar yolu tıkanıklığı (nefrolitiazis, nörojenik mesane)
- Klinik; Spesifik olmayan semptomlar (hafif ateş, iştahsızlık, halsizlik), karın veya yan ağrısı
- Tanı; Ürinaliz (piyüri, proteinüri, WBC silendirleri), Görüntüleme [ultrason, intravenöz ürogram => kortikomedüller skar (esas olarak üst kutup), küçülmüş böbrek, künt/çomak böbrek kaliksleri], Biyopsi => böbreğin tiroidizasyonu, interstisyel ve periglomerüler fibrozis).
- Tedavi; Altta yatan nedenin tedavisi, antibiyotikler

Böbrekte ileri derece hidronefroz, üreterde tortiozite ve papillalarda silinme görülen vezikoüreteral reflü derecesi aşağıdakilerden hangisidir?

A) 1

B) 2

C) 3

D) 4

E) 5

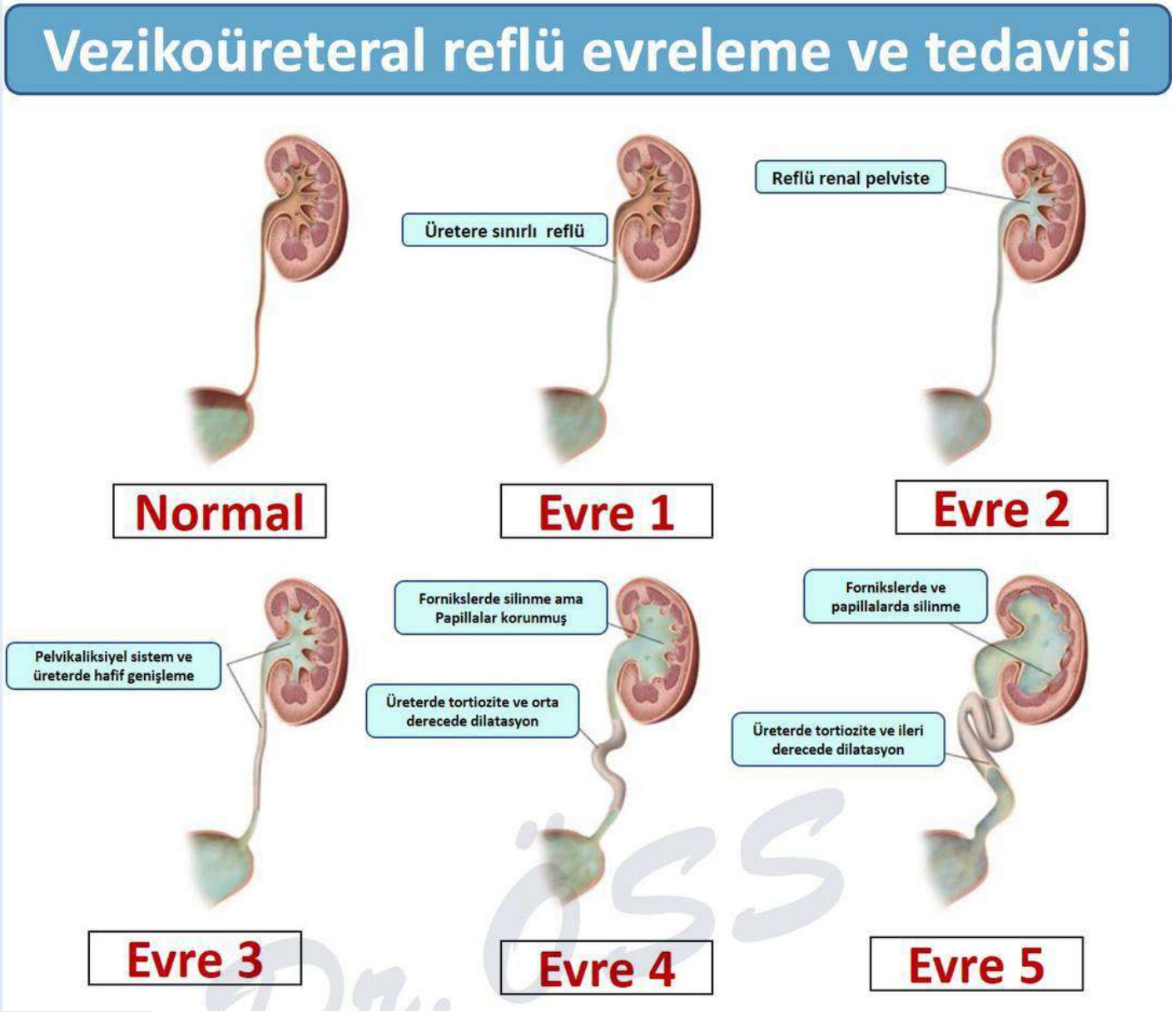

44 yaşında bir kadın, gravida 5 parida 5, son bir yılda giderek artan sıklıkta idrar kaçırma nedeniyle geliyor. Gün boyunca ve gece bir veya iki kez hasta şiddetli bir idrar yapma dürtüsü hissediyor ve bazen tuvalete giderken idrar kaçırıyor. 3 aydır düzenli olarak yaptığı pelvik taban egzersizlerine rağmen bu şikayetler devam ediyormuş. Hasta daha uzun süre idrarını tutmaya çalışmasına rağmen bu belirtilerden dolayı işine konsantre olmakta zorlanıyor. 3 yıl önce gülerken, öksürürken ve koşarken idrar kaçırma için orta üretral sling işlemi yapılmış. Hastanın astımı iyi kontrol ediliyor ve seyrek olarak inhale beta-2 agonist kullanıyor. Geçen yıl depresyon teşhisi konmuş ancak ilaç kullanmıyormuş. Fizik muayenede vajina ön duvarında hafif bir şişkinlik var. İdrar tahlili normal. Postvoid rezidüel hacim 50ml. **Bu hastanın üriner semptomları için aşağıdakilerden hangisi en uygun tedavidir?**

A) Aralıklı üretral kateterizasyon

B) Oral betanokol tedavisi

C) Oral duloksetin tedavisi

D) Oral oksibutinin tedavisi

E) Vajinal östrojen tedavisi

Taşma

- İdrar yapma dürtüsü olmadan istemsiz, aralıklı, sürekli idrar damlaması. Sadece mesane dolduğunda. Pozisyon değişiklikleri ile ilişkili. İşeme sonrası rezidüel idrar hacmi
- Mesane çıkış obs., bozulmuş detrüsor kasılması, bozulmuş idrar boşalması
- Altta yatan hastalığın tedavisi, aralıklı kateterizasyon, M3 agonist düzeltilebilir üriner obstrüksiyon varsa cerrahi

Stres

- Karın içi basınçında ani artışa neden olan durumlarda oluşan idrar kaçırma
- Üretral hipermobilite, sfinkter yetmezliği, artmış karın içi basınç,
- Risk azaltma, Kegel egzersizle, duloksetin, M3 Antagonisti, cerrahi

Urge

- Ani işeme dürtüsü ve hemen sonrasında oluşan istemsiz idrar kaçırma
- Detrüsör hiperaktivitesi, rastgele kasılmalar, sfinkter disfonksiyonu
- Konservatif tedavi, Kegel egzersizi, antikolinerjik, β3 agonisti, intraezikal botulinum toksin A enjeksiyonu, sakral sinir stimülasyonu, cerrahi:

34 yaşında erkek hasta, 3 haftadır devam eden sol testis şişmesi nedeniyle başvurdu. Hiç ağrısı yok. Çocukken sol kasık fıtığı onarımı geçirmiş. Hiçbir ilaç almıyor. Sağlıklı görünüyor. Vital bulguları normal sınırlarda. Muayenede genişlemiş, hassas olmayan bir sol testis görülüyor. Hastadan öksürmesi istendiğinde skrotumda herhangi bir şişlik oluşmuyor. Skrotumun arkasına bir ışık tutulduğunda parlamıyor. İnguinal lenfadenopati yoktur. Muayenenin geri kalanında herhangi bir anormallik saptanmıyor. Laboratuvar β-HCG 80 mIU/mL (N < 5), α-fetoprotein 6 ng/mL (N < 10). **Aşağıdakilerden hangisi en olası tanıdır?**

A) Skrotal herni

B) Teratom

C) Leydig hücreli tümör

D) Koryokarsinom

E) Seminom

tıp akademisi

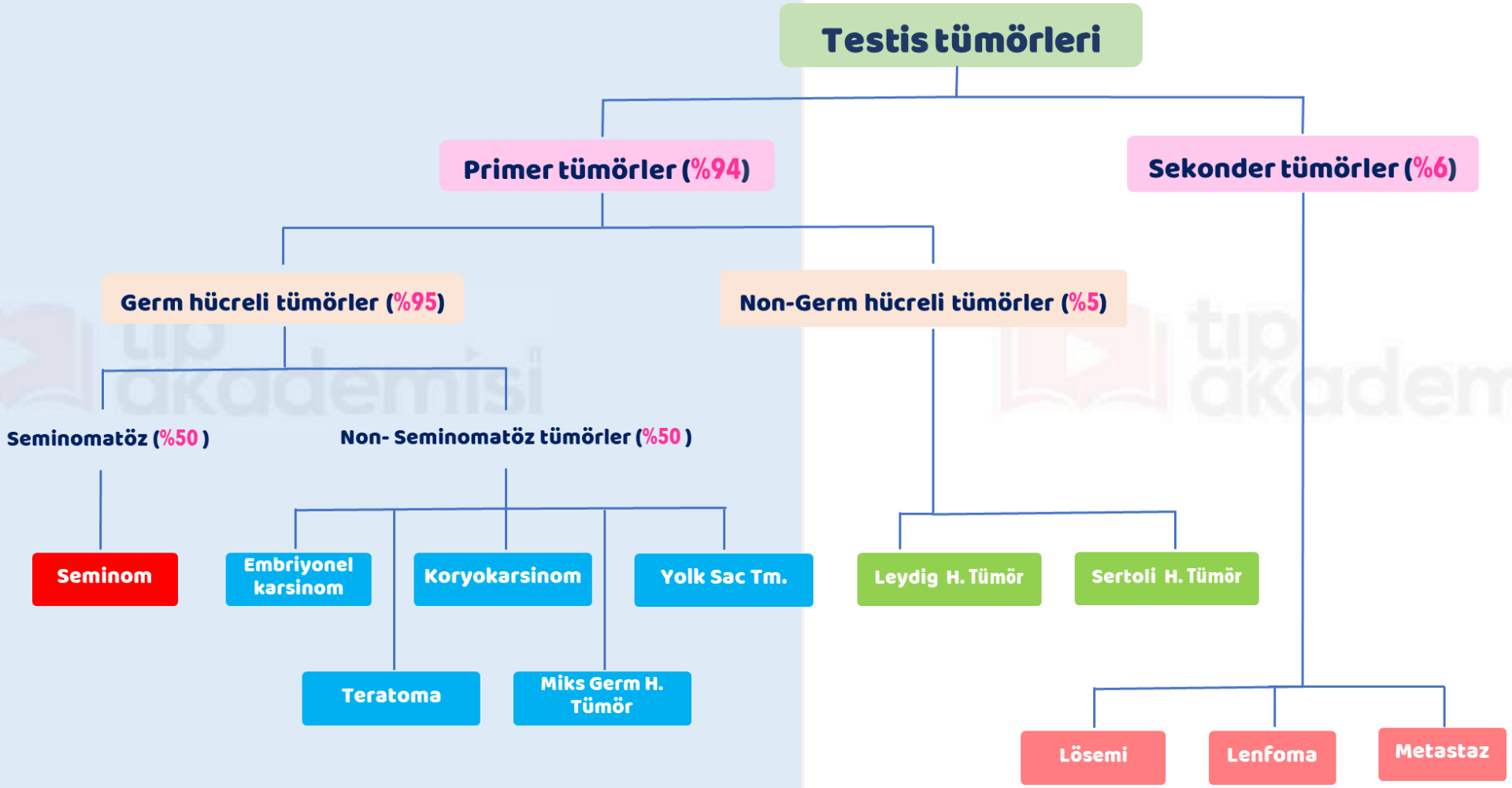
Testis tümörleri
Primer tümörler (%94)
Sekonder tümörler (%6)
Germ hücreli tümörler (%95)
Non-Germ hücreli tümörler (%5)
Seminomatöz (%50)
Non- Seminomatöz tümörler (%50)
Seminom
Embriyonel karsinom
Koryokarsinom
Yolk Sac Tm.
Teratoma
Miks Germ H. Tümör
Leydig H. Tümör
Sertoli H. Tümör
Lösemi
Lenfoma
Metastaz

45 yaşında erkek hasta, şiddetli sağ yan ağrısı nedeniyle acil serviste değerlendiriliyor. Acıdan yatakta kıvranıyor. Hastanın hipertansiyon, hiperlipidemi ve diyet kontrollü tip 2 diyabetes mellitus öyküsü var. BMI 43 kg/m2'dir. Karın radyografilerinde anormallik tespit edilmiyor, ancak BT taraması sağ üreterde 5 mm'lik bir taş ve her iki renal pelviste birkaç küçük taş gösteriyor. İdrar tahlili sonuçlarında sadece Ph:4.5 (5-6 normal). Hasta daha sonra bir taş düşürüyor ve analizler bunun %100 ürik asitten oluştuğunu gösteriyor. **Yüksek sıvı alımının yanı sıra, bu hasta için tekrarlayan taşları önlemek için aşağıdakilerden hangisi yapılmalıdır?**

A) Kalsiyum kısıtlı diyet

B) Furosemid

C) Yüksek proteinli diyet

D) Hidroklorotiyazid

E) Potasyum sitrat

tıp akademisi

Taş	Kalsiyum Okzalat	Kalsiyum Fosfat	Ürik Asit (Ürat)	Strüvit (Mg-A-P)	Sistin
İnsidans	%75	<%5	%10	%5-10	%1
X-ray Tomografi	Radyoopak Radyoopak	Radyoopak Radyoopak	*RadyolÜsent Minimal Radyoopak	Zayıf Radyoopak Radyoopak	Zayıf Radyoopak Orta Radyoopak
Etiyoloji & Diğer önemli özellikler	• *Hiperkalsiüri/kalsemi • *Hiperoksalüri [C vitamini takviyesi, Crohn, ülseratif kolit, kısa barsak S., Etilen glikol intoksikasyonu, pridoksin (B6) eksikliği] • *Hipositratüri • Hiperürikozüri	• Hiperparatiroidizm • Tip1 renal tübüler asidoz • Üst idrar yolu enfeksiyonları • Aşırı idrar alkalinizasyonu (ürik asit ve sistin taşı tedavisinde)	• Hiperürisemi ve hiperürikozüri (Gut, tümör lizis sendromu, MDS, lösemi, kemoterapi) • ASA, tiazid • Diyabet,metabolik sendrom • Kronik diyare • Azalmış idrar volümü (çöl iklimi)	• Üreaz üreten bakterilerin neden olduğu *İYE (*Proteus mirabilis, S. saprophyticus, Klebsiella, Pseudomonas, Providencia, Mycoplasma, Serratia) • Kalıcı sonda ✓ Staghorn taşlar	• Sistinüri (OR) • COLA sendromu ✓ Siyanid nitroprussid testi pozitif ✓ Çocukluk çağında başlayan tekrarlayan böbrek taşları ✓ Staghorn taş (bazen ✓ ESWL'ye dirençli
İdrar pH	Asidik	Alkali	Asidik	Alkali	Asidik
Tedavi & profilaksi	• Hidrasyon • Tuz↓, hayvansal protein↓, *oksalat↓, C vit↓, sitrat↑ *kalsiyum azaltılmaz) • İdrar alkalinizasyonu • Tiazid	• Hidrasyon • Tiazid • İdrar asidifikasyonu • Düşük Na diet	• Hidrasyon • *İdrar alkalinizasyonu (Potasyum sitrat) • Düşük pürin diyeti • Allopürinol • Febuxostat	• Hidrasyon • İdrar asidifikasyonu • Antibiyotik (iki yönlü ilişki var) • Cerrahi	• Hidrasyon • Düşük Na diet • İdrar alkalinizasyonu • Penisilamin • Tiopronin
Mikroskopi	Bikonkav, zarf gibi 	Kama gibi 	Romboid, iğne gibi 	Dörtgen 	Altıgen

BAŞARILAR ve MUTLULUKLAR…